Patología esofágica del adulto

J.-C. Pignat, A. Cosmidis, O. Merrot

Las enfermedades esofágicas del adulto incluyen numerosos trastornos muy diferentes. Puede que el otorrinolaringólogo (ORL) tenga que enfrentarse a todas ellas, al menos para su valoración desde el punto de vista ORL, por lo que debe tener unos conocimientos precisos, dirigidos sobre todo a considerar, para el diagnóstico y/o sobre todo para el tratamiento, las perforaciones, las fístulas, las estenosis, las quemaduras y los divertículos. A continuación se exponen de forma sucesiva los datos de estas últimas enfermedades, con sus características diagnósticas y terapéuticas.

© 2006 *Elsevier SAS. Todos los derechos reservados.*

Palabras Clave: Esófago; Fístula esofágica; Estenosis esofágica; Quemadura esofágica; Perforación esofágica; Divertículo esofágico

Plan

- **Introducción** 1
  - Reseña anatómica 2
  - Estructura del conducto 2
  - Relaciones del esófago 2
- **Métodos de exploración** 2
  - Endoscopia esofágica 2
  - Otras técnicas de exploración esofágica 4
- **Divertículos esofágicos** 4
  - Peculiaridades anatomofisiológicas de la boca del esófago 4
  - Datos fisiológicos 4
  - Patogenia del divertículo de Zenker 5
  - Estudio clínico 5
  - Pruebas complementarias 6
  - Tratamiento 7
- **Quemaduras esofágicas** 7
  - Epidemiología 7
  - Clínica 10
  - Diagnóstico 11
  - Tratamiento 11
- **Estenosis esofágica no cancerosa** 12
  - Diagnóstico positivo 13
  - Diagnóstico diferencial 13
  - Diagnóstico etiológico y actitud terapéutica 14
- **Perforaciones esofágicas** 16
  - Patogenia 16
  - Etiologías 17
  - Signos clínicos 18
  - Exploraciones complementarias 18
  - Tratamiento 19
  - Pronóstico 19
- **Fístulas esofágicas** 19
  - Fístulas traqueoesofágicas 19

Introducción

Entre las numerosas enfermedades esofágicas del adulto, las que todo ORL y cirujano maxilofacial deben conocer son:

- los divertículos;
- las quemaduras;
- las estenosis;
- las perforaciones y las fístulas.

Su frecuencia es muy variable, al igual que su gravedad. Si bien los divertículos y, en menor grado, las estenosis no revisten urgencia. No sucede lo mismo con las quemaduras, las fístulas y las perforaciones. El pronóstico inmediato de éstas suele ser malo, y se han de conocer bien sus signos clínicos para asegurar un diagnóstico rápido y un tratamiento adecuado y eficaz.

Los aspectos medicolegales, en ocasiones ya presentes en sus causas, también trascienden a su diagnóstico y su tratamiento.

Los principales síntomas clínicos son los trastornos de la deglución (con una disfagia que puede llegar a la afagia total) y el dolor (en ocasiones irradiado al cuello o al mediastino). La tos, la disfonía y cierto grado de disnea pueden asociarse a estas enfermedades, al igual que el edema cervical o un síndrome mediastínico, mientras que las hemorragias, la pirosis y las regurgitaciones son mucho menos frecuentes.

Las pruebas complementarias recurren sobre todo a la endoscopia (con un papel destacado de la realizada mediante esofagoscopio rígido, tanto para el diagnóstico como para el tratamiento en forma de endoscopia intervencionista) y al tránsito radiológico faringoesofágico. Además de estas dos exploraciones esenciales, las pruebas de imagen mediante TC o resonancia magnética (RM), e incluso la ecografía cervical, sólo intervienen en una primera orientación diagnóstica. Entre las numerosas pruebas adicionales posibles en las enfermedades esofágicas, las que pueden ser necesarias para el estudio

del tránsito con fines diagnósticos y para la evaluación terapéutica son, sobre todo, la pHmetría esofágica, la manometría [1] y la gammagrafía esofágica [2].

Sin duda, los métodos terapéuticos de estas enfermedades se basan siempre en las técnicas quirúrgicas clásicas, aunque también recurren a los progresos de la endoscopia intervencionista.

Reseña anatómica

El esófago es un conducto musculomembranoso flexible que comienza en la parte inferior de la hipofaringe y se conecta con el estómago, con un trayecto cervical, otro torácico y un corto tramo abdominal.

Estructura del conducto

Este conducto consta de tres capas:

- la mucosa de recubrimiento interno muestra un epitelio seudoestratificado no queratinizado, apoyado en una membrana basal continua que la separa del corion de soporte;
- la pared muscular longitudinal, bastante delgada y frágil en su conjunto, está formada por fibras musculares estriadas de importancia variable según las zonas;
- una delgada hoja aponeurótica, también frágil.

A nivel cervical, esta aponeurosis engloba el esófago y la tráquea y está unida a la aponeurosis prevertebral por delgadas aponeurosis sagitales. En el tórax, rodea al esófago hasta que éste se fija a la hoja anterior del epiplón menor a nivel abdominal. El conjunto de la musculatura presenta diferentes movimientos responsables de la abertura y cierre de la luz esofágica.

Relaciones del esófago

Las relaciones del esófago deben conocerse.

La unión faringoesofágica se sitúa entre C6 por detrás y la parte posterior del primer anillo traqueal, a unos 2 cm bajo el borde inferior del cartílago cricoides, y se prolonga, en su trayecto cervical, entre la pared posterior de la tráquea por delante, la columna vertebral por detrás, y los lóbulos tiroideos (asociados a las glándulas paratiroides y al nervio recurrente izquierdo) por sus partes laterales.

Su trayecto torácico, que se sitúa en el mediastino posterior, sigue en general la curvatura de la columna vertebral de T2 a T10, y se relaciona con el cayado aórtico en su borde izquierdo, a nivel de T4, y después con el bronquio principal izquierdo.

Al atravesar el diafragma, se relaciona con la aorta descendente y el nervio vago izquierdo por delante, y su cara posterolateral derecha lo hace con el nervio vago derecho y los nervios esplácnicos.

■ Métodos de exploración [3-6]

Endoscopia esofágica (Fig. 1)

La endoscopia es una exploración esencial para el estudio de las enfermedades esofágicas del adulto, al permitir guiar el tratamiento y poder ser en sí misma el método terapéutico en su vertiente intervencionista. Aunque en la inmensa mayoría de los casos se realiza una endoscopia esofágica mediante fibroendoscopia clásica, o cada vez más con la ayuda de un videofibroendoscopio, la endoscopia esofágica rígida conserva un número determinado de indicaciones valiosas, e incluso esenciales. Esta exploración se realiza como

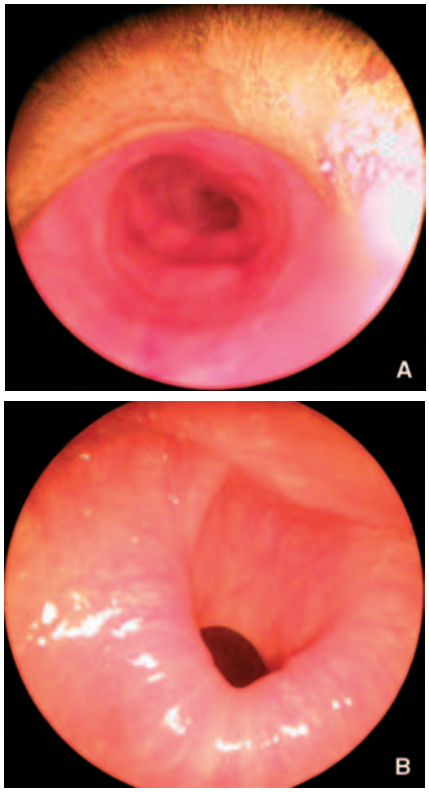

Figura 1. Endoscopia esofágica mediante tubo rígido (A) con visualización de la mucosa realizada con una óptica de 30° (B).

primera opción en la gran mayoría de los casos; la endoscopia suele precederse de un estudio radiológico cuando se sospechan ciertas enfermedades: divertículo de Zenker, fragilidad esofágica, e incluso perforación o, en algunos cuadros clínicos, disfagia alta.

Aunque la endoscopia flexible se ha realizado durante mucho tiempo, y quizás aún puede realizarse bajo anestesia local, la mala tolerancia por casi un 25% de los pacientes requiere cada vez más el uso de anestesia general, a pesar de los avances materiales como la naso-esofagofibroendoscopia y la videofibroendoscopia. De este modo, se une a la endoscopia rígida, que requiere anestesia general con intubación traqueal de forma casi sistemática. A menudo ocurre lo mismo con la endoscopia esofágica intervencionista, que casi siempre requiere anestesia general.

Anatomía endoscópica

Con independencia de la técnica empleada, la exploración siempre debe comenzar por el estudio de la hipofaringe.

El estudio de la unión faringoesofágica siempre supone una serie de dificultades. La exploración de esta zona mediante el endoscopio flexible, a menudo mal tolerada con anestesia local, aporta una visualización relativamente superficial, ya sea al introducir el endoscopio o al retirarlo. El endoscopio rígido aporta una visión muy superior, pues el problema es demasiado proximal para el fibroendoscopio que requiere una insuflación considerable. La boca del esófago se sitúa a una media de 18 cm de la arcada dental superior (16 cm para el fibroendoscopio y 20 cm para el tubo rígido). La mucosa suele ser rosa pálido, lisa y con una vascularización poco visible. La pared presenta casi siempre pliegues sobre todo longitudinales, con una luz que se abre con facilidad por delante del endoscopio. La impronta del cayado aórtico, en la pared anterior izquierda, marca el fin del tercio superior, a menudo en forma de una estenosis fisiológica.

La exploración de los dos tercios inferiores del esófago ofrece una visión comparable, con independencia de la técnica empleada, y la endoscopia flexible recupera su ventaja a partir del cardias. La mucosa esofágica, siempre de tipo descamativo, mantiene una coloración rosada, pero un poco menos pálida, debido a que la vascularización se dispone en forma de red en el tercio medio. Esta vascularización se transforma casi siempre en un tipo longitudinal, y paralela cuando se aproxima al tercio inferior (máxima visualización de este aspecto en caso de varices esofágicas iniciales). En ocasiones existen manchas eritematosas no patológicas. A este nivel son más visibles los pliegues esofágicos longitudinales (o columna mucosa) de 2-4 mm de grosor, paralelos, pero convergentes hacia la luz central durante los movimientos de abertura y cierre de la luz por delante del endoscopio. Esta luz se suele hacer ovalada al principio del tercio inferior.

La unión esofagogástrica (cardias) se sitúa, en función de la estatura de la persona, a unos 35-45 cm de las arcadas dentales, y suele presentar una forma irregular, a veces de «S». La unión mucosa aparece de forma evidente durante los movimientos de abertura de los pliegues longitudinales, que se hacen más convergentes para formar un anillo ovalado: la mucosa adquiere un color más rojo desde la entrada gástrica. A este nivel son más visibles los islotes ectópicos de mucosa gástrica. En esta unión son frecuentes las variantes anatómicas, en el tercio inferior del esófago, en forma de angulación más o menos marcada, de hernia de hiato o de otras alteraciones. La zona del cardias es, sin duda, el límite de la endoscopia rígida.

Pueden emplearse técnicas concretas, pero algunas de ellas se utilizan poco en ciertos países: lugol al 2% o azul de toluidina en solución (el más usado en ORL). Estas técnicas tienen como objetivo descubrir con más facilidad las zonas de cáncer superficial y de displasia grave, lo que perfecciona el diagnóstico. Las técnicas de decoloración, más complejas y prolongadas, pueden sustituirse por el uso de ópticas de aumento.

Las biopsias forman parte de la exploración endoscópica. Deben ser múltiples y tomarse en todas las zonas sospechosas, y la endoscopia rígida permite a menudo obtener muestras más significativas, todo ello sin riesgo.

La endoscopia rígida mantiene algunas indicaciones: bien como complemento de la endoscopia flexible, bien para diversos aspectos específicos de algunas técnicas endoscópicas intervencionistas, al permitir la introducción de instrumentos más voluminosos al lado del sistema óptico.

Las exploraciones mediante endoscopio flexible se pueden realizar casi siempre, aunque presentan algunas contraindicaciones [3] (dificultad cardiorrespiratoria, sospecha de fístula o perforación, etc.) o una realización más peligrosa en algunas enfermedades: estenosis de la parte cervical del esófago, divertículo de Zenker de cuello ancho o aneurisma de la aorta torácica. En estos casos, la esofagoscopia rígida puede resolver la exploración.

La endoscopia terapéutica ha asumido un papel destacado en los últimos años. Estas intervenciones endoscópicas pueden realizarse por igual mediante un endoscopio flexible que con uno rígido, y las indicaciones son, en esencia, la detección de las enfermedades esofágicas y de su modo de diagnóstico. La esofagoscopia rígida permite utilizar instrumentos más voluminosos si es necesario, así como emplear pinzas con los extremos más gruesos, sondas de dilatación, fibras flexibles para transmitir láser, y emplear prótesis [5]. Las indicaciones de carácter más ORL corresponden a las enfermedades que se describirán a continuación.

Cualquiera que sea el procedimiento empleado, la endoscopia esofágica presenta ciertos riesgos [7], lo que precisa un médico experto que domine a la perfección su técnica.

Cualquiera que sea el endoscopio utilizado, los pacientes y/o su familia deben recibir una información adecuada de las intervenciones que van a realizarse, con sus riesgos intrínsecos, sobre todo de perforación y, en menor grado, de hemorragia [7, 8].

Los riesgos de infección son excepcionales, cualquiera que sea el endoscopio que entre en contacto con las mucosas sin perforar cavidades estériles. No hay duda de la necesidad de aplicar las recomendaciones de limpieza y desinfección de todo el material empleado, que en el caso del endoscopio rígido tiene la ventaja de poder esterilizarse mediante autoclave. Deben tomarse precauciones respecto a las enfermedades y al tratamiento propios del paciente (antibioticoprofilaxis en aquéllos con riesgo de endocarditis infecciosa, por ejemplo).

Por tanto, los ORL cirujanos cervicales deben conservar cierto dominio, ya que la exploración de la boca del esófago y del esófago cervical es necesaria ante la presencia de una lesión maligna de la oro o de la hipofaringe.

Estos médicos también deben conocer el tratamiento de las enfermedades relacionadas con esta exploración: aunque una erosión mucosa se cura sin problemas sometida a vigilancia clínica, con una posible alimentación adaptada, no sucede lo mismo en el caso de una perforación, que tiene un riesgo de mediastinitis. Ésta, al igual que cuando se utiliza el fibroendoscopio, aparece sobre todo durante las maniobras instrumentales. Hay que conocer con precisión su tratamiento, basado en la vigilancia clínica y, ante la mínima duda, en el tránsito faringoesofágico con contraste hidrosoluble.

Nociones sobre las técnicas de esofagoscopia con endoscopio rígido [5]

Por lo general, el esofagoscopio empleado es de los calibres 7 y 9, está equipado con luz fría y se complementa con el uso de ópticas con lentes de cuarzo autoiluminadas. Cada vez es más frecuente que estas ópticas se conecten a una columna de videocirugía, lo que permite mejorar la visión mediante las innovaciones actuales, basadas en el uso de una videocámara miniaturizada digital colocada en el extremo de la óptica. También se necesita disponer de todos los materiales adicionales, tanto para la endoscopia diagnóstica (del tipo del aspirador y de las pinzas de biopsia) como para la intervencionista (como el láser transmitido por fibras, un sistema de dilatación sobre una guía para la dilatación neumática, que sustituye a las «bujías» de dilatación, un dispositivo de colocación de prótesis y otro de aumento).

Maniobras básicas en la realización de la exploración

El paciente se coloca en decúbito supino, con la cabeza en un cabecero que permita regular la posición. En la mayoría de los casos, la cabeza se sitúa en hiperextensión, para permitir la alineación entre la boca y el eje del esófago. El endoscopio se introduce siguiendo la pared posterior de la faringe para deslizarse en la hipofaringe, empujando el cricoides hacia adelante. Tras alcanzar el nivel de la boca del esófago, la progresión del tubo se realizará mediante control visual con la óptica autoiluminada, precisando a la perfección la progresión del tubo rígido con un control permanente de la abertura de la luz esofágica y siguiendo su eje. Su avance sólo se realiza mediante el desplazamiento «pinzado» entre el pulgar y el índice colocados a nivel

de la boca, levantando ligeramente el tubo para deprimir la base de la lengua hacia adelante. La progresión del endoscopio se realiza sin forzarla. Si se percibe una resistencia, el control visual del extremo del tubo permite proceder con más prudencia al franquear una lesión o una deformación, así como en presencia de imágenes que sugieran una anomalía vascular, sobre todo varices esofágicas o un divertículo.

Otras técnicas de exploración esofágica

Existen numerosas técnicas para estudiar las enfermedades esofágicas: pruebas de imagen [9, 10] con contraste o mediante TC, ecografía endoscópica, manometría y gammagrafía esofágica [2]. Para el ORL, las principales son las técnicas de tránsito faringoesofágico con contraste baritado (o hidrosoluble en caso de sospecha de perforación mediastínica, o de material hidrosoluble si existe riesgo de broncoaspiraciones o se sospechan fístulas aerodigestivas). Estos estudios y su interés se detallarán en la descripción de las distintas enfermedades.

■ Divertículos esofágicos

Los divertículos esofágicos corresponden, según Terracol, a «bolsas circunscritas de dimensiones variables, desarrolladas a expensas de la pared esofágica y cuya cavidad se suele abrir a la luz del esófago».

Según su localización, se distinguen los divertículos faringoesofágicos y los esofágicos. La mayor parte se ubica en la zona inferior de la faringe (Killian) y, aunque desde el punto de vista anatómico no son divertículos del esófago, su expresión clínica es esofágica.

Zenker prefiere distinguir los divertículos en función de su mecanismo de formación, y describe los que se deben a tracción y los originados por pulsión.

Terracol, por su parte, separa los divertículos yuxtaesfinterianos (divertículos faringoesofágicos y epifrénicos) y los no esfinterianos (asociados a un megaesófago y asociados a espasmos esofágicos).

El propósito de este capítulo se limita al estudio de los divertículos faringoesofágicos denominados de Zenker, por razones de frecuencia (más del 90% de los esofágicos), que aumenta de forma progresiva por el envejecimiento de la población.

El divertículo faringoesofágico es una hernia adquirida de la mucosa faringoesofágica posterior a través de un hiato limitado en su parte superior por las fibras inferiores del músculo constrictor de la faringe y en la inferior por el músculo cricofaríngeo (CF).

Peculiaridades anatomofisiológicas de la boca del esófago

Este segmento faringoesofágico de 1-1,5 cm de altura constituye la boca del esófago [11]. Su situación es estrictamente medial. En este punto confluyen las musculaturas faríngea y esofágica para formar el esfínter esofágico superior (EES), constituido por el músculo CF, que toma el relevo de las últimas fibras del constrictor inferior y de los primeros centímetros de la musculatura esofágica cervical. El EES es un esfínter condromuscular, debido a sus inserciones cricoideas del músculo CF, pero también de las fibras longitudinales dispuestas en el exterior del esófago. Éstas se desprenden de la cara posterior de la laringe a partir de una zona fibrocartilaginosa denominada ligamento suspensorio esofágico de Gilette. Éste se fija a la cresta media del cricoides, entre los dos músculos cricoaritenoideos posteriores. Las fibras musculares horizontales del músculo CF rodean la porción superior del esófago, a modo de corbata entre ambos lados del cartílago cricoides. Esta anatomía musculocartilaginosa especial origina dos zonas triangulares más débiles, cuya base está constituida por el plano del músculo CF. Por encima de éste, el triángulo de Killian, y por debajo, el triángulo de Laimer.

La capa de músculo está formada por fibras musculares lisas y estriadas. Estas últimas, de distinta naturaleza, tienen un predominio de miofibrillas con velocidad de contracción lenta (tipo I) a nivel de la unión faringoesofágica [12] y del esófago [13], mientras que las fibras de velocidad de contracción rápida (tipo II) predominan a nivel de los constrictores de la faringe.

Datos fisiológicos

En reposo, el músculo CF mantiene una contracción tónica, de modo que origina a su nivel una zona de presión asimétrica, de unos 55-60 mmHg en sentido anterior y de 30 mmHg en sentido transversal [14]. La zona de máxima presión se sitúa justo por encima de las fibras horizontales del músculo CF. Durante la fase faríngea de la deglución fisiológica, se observa una relajación de este músculo en torno a 0,1 segundo antes de la llegada del bolo alimenticio [15]. De forma simultánea, la abertura pasiva de la luz faríngea se produce por la relajación del EES. En la parte superior de la faringe, la contracción de los músculos milohioideos y genihioideos tracciona de la lengua en sentido anterosuperior, y la contracción de los músculos elevadores intrínsecos y extrínsecos asegura la elevación y el desplazamiento anterior de la laringe. La presión intrínseca ejercida por el bolo alimenticio dilata y abre por igual el EES. Durante el descenso laríngeo, el músculo CF se cierra, y mantiene una contracción prolongada para evitar un reflujo inmediato del bolo esofágico hacia la faringolaringe [15]. Esta protección de las vías respiratorias también resulta eficaz para mantener un tono de reposo que limita el tránsito anterógrado y retrógrado de aire y/o de líquido gastroesofágico. La abertura del músculo CF forma parte de un eje reflexógeno que comienza en la detección del bolo alimenticio por los receptores sensitivos que constituyen la zona de Vassilieff (cara anterior del velo del paladar, base de la lengua, valéculas, zona marginal laríngea y pared posterior de la faringe). Los impulsos provenientes del trigémino, del glosofaríngeo y del vago convergen hacia dos sistemas centrales situados en el suelo del cuarto ventrículo: el núcleo bulbar por un lado y el núcleo solitario más la sustancia reticular por otro. Esta última participará en la regulación del sistema aferente-eferente. De este modo, cualquier alteración neuronal que afecte a dicho arco reflejo provocará un trastorno de la distensibilidad del músculo CF que modificará su dilatación y/o su relajación.

Durante el envejecimiento de la mecánica de la deglución, se produce una alteración fisiológica de la fase faríngea, sobre todo con la aparición de una asinergia por asincronía de los tiempos bucal y faríngeo. El movimiento de elevación anterior del hueso hioides se retrasa debido a la disminución del número de células de los plexos de Auerbach [16]. El tiempo labiobucal se prolonga, y se precisa una masticación repetida antes de la propulsión con la base de la lengua. Además, en los ancianos se han medido ondas peristálticas hipofaríngeas múltiples debidas, bien a un defecto de abertura del músculo CF, bien a una fibrosis tisular más intensa a nivel del EES.

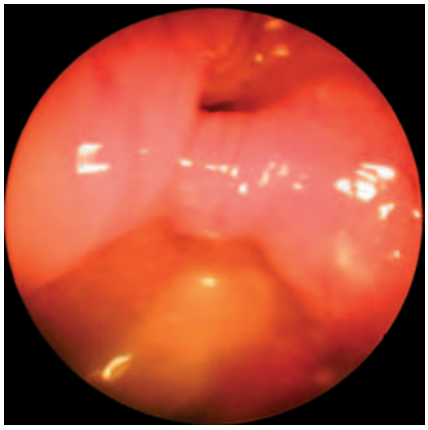

Figura 2. Bolsa diverticular por detrás de la sonda nasogástrica (Zenker de tipo I).

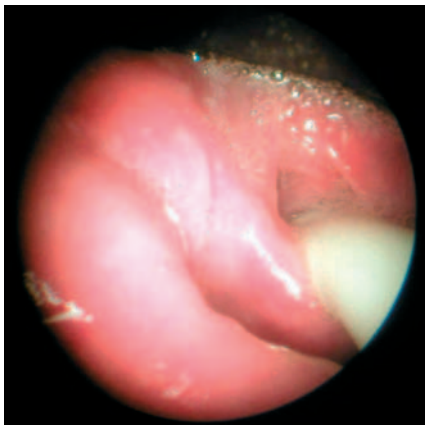

Figura 3. Voluminosa bolsa diverticular con retención líquida (Zenker de tipo III).

Patogenia del divertículo de Zenker (Fig. 2, 3)

En la patogenia de este trastorno parecen participar dos elementos principales, agravados por un tercer factor.

El primero es anatómico. El divertículo de Zenker es una hernia de la porción inferomedial de la mucosa de la pared posterior de la hipofaringe. Aparece en una zona de «debilidad anatómica original» limitada en su parte posterior por las fibras oblicuas del músculo constrictor inferior de la faringe que propulsan el bolo alimentario, y en la inferior por las fibras horizontales del músculo CF, que desempeñan el papel de EES [17]. Una musculatura faríngea posterior demasiado «frágil» y/o una disfunción del EES podrían ser los factores predisponentes [18], pero una lesión congénita de las fibras musculares por sí sola no puede explicar la aparición del divertículo, pues los síntomas aparecen hacia los 60-70 años. Se han descrito modificaciones histológicas, como fibrosis e inflamación con disminución del número de fibras de tipo I [19-21]. La atrofia adquirida de forma progresiva parece también un elemento plausible. Cook y Ellis [22, 23] describieron una involución del músculo CF, con degeneración fibrosa de las miofibrillas, hallada en el estudio histopatológico de muestras quirúrgicas. Este proceso degenerativo también se ha observado en la acalasia del músculo CF, donde existe una alteración aislada de la relajación automática del EES por miofibrosis selectiva del cricofaríngeo. Además, como ya se ha citado, la «presbifagia fisiológica» modifica la dinámica de la deglución, lo que explica la aparición del divertículo en las personas de edad avanzada.

El segundo elemento es morfofuncional. La mayor parte de las investigaciones etiopatogénicas hacen hincapié en lo que Westrin et al [18] denominan la «teoría de la disfunción neuromuscular». Según ésta, el punto de partida es la hipertonía del músculo CF y/o la descoordinación entre su contracción y la de los músculos constrictores de la faringe. En el modelo experimental de disfunción neuromuscular, la hernia mucosa se debería a una elevación anómala de la presión intraluminal del EES por diferentes mecanismos (presión de relajación elevada, ausencia de relajación, abertura incompleta del EES y/o descoordinación entre su abertura y el peristaltismo faríngeo descendente).

Shallow y Jackson [24] relacionan la formación del divertículo de pulsión con una descoordinación de la abertura del músculo CF durante la deglución. La hernia mucosa se forma de manera secundaria a la contracción faríngea y al retraso de la abertura del músculo CF. Negus [25] insiste en la noción de hipertonía idiopática del EES y recomienda para su tratamiento la dilatación. Lund [26] constata un cierre prematuro del EES durante el tránsito baritado en los pacientes que presentan un divertículo de pequeño tamaño. Más recientemente, Walters et al [27] describen una asinergia faringoesfinteriana secundaria a una alteración neurológica como etiopatogenia del desarrollo del divertículo de Zenker en los pacientes de edad avanzada.

En 1992, una publicación centrada en el estudio manométrico en pacientes que presentaban un divertículo no permitió extraer conclusiones, debido a que las variaciones eran considerables en función de la posición de la sonda, del momento de registro de la presión y del tamaño del divertículo [28].

Por último, Smiley et al [29] mencionaron en 1970 la asociación entre reflujo gastroesofágico (RGE) y divertículo de Zenker. Estos autores encontraron una incidencia mayor de hernia de hiato en los pacientes afectados por un divertículo de Zenker. Sin embargo, otros estudios [30, 31] no corroboran esta relación patógena. Parece tan sólo que la incidencia de RGE sería mayor en los pacientes que presentan un divertículo de Zenker. Varía entre el 22 y el 95%, según los estudios [20, 31-37].

Estudio clínico

Los divertículos esofágicos son infrecuentes: suponen el 1% de las enfermedades del esófago, con un predominio de la localización faringoesofágica (54-82% según los autores) [38]. Afectan a pacientes mayores de 50 años, con un máximo a los 60-80 años. Antes de los 65 años se aprecia un predominio masculino, mientras que hay más mujeres por encima de los 80 años. Esto tal vez se explique por la mayor esperanza de vida femenina.

En ocasiones se describen ciertos factores favorecedores:

- de tipo general, como el carácter familiar (teoría congénita de Schmidt), la inestabilidad neurovegetativa o un déficit de magnesio;
- de tipo locorregional, como una discinesia esofágica, antecedentes de traumatismo cervical, cifoescoliosis o artrosis cervical, asociación a bocio o a estenosis esofágica.

Síntomas

Los divertículos permanecen mucho tiempo latentes durante su desarrollo, y un 15-20% se descubre de manera fortuita, al realizar un tránsito baritado [11].

Signos de presentación

Los signos de presentación son mínimos. Entre ellos se encuentran parestesias faríngeas, disfagia (esporádica, intermitente y transitoria), sialorrea moderada, halitosis y/o tos seca precoz de auténtico valor semiológico. Se suele acompañar de faringolaringitis discreta con odinofagia y disfonía leves, debido a regurgitaciones repetidas que irritan la mucosa.

Fase de estado

Esta fase asocia disfagia y regurgitaciones.

La disfagia presenta características precisas: se localiza a nivel cervical alto, y es indolora e intermitente, primero para los sólidos y después para los líquidos. Se acentúa durante la comida, y a veces cede con ciertas maniobras que el paciente conoce (inclinación de la cabeza, posición tumbada, inspiración forzada, compresión cervical manual). El paciente advierte, durante el acto deglutorio, una sensación de detención alimentaria, que localiza en el cuello o en el tórax. Esta interrupción de los alimentos se acompaña de «fenómenos de bloqueo», descritos por Bensaude y Grégoire. Los vómitos provocados de este modo pueden causar sensaciones vertiginosas y/o de lipotimia.

Con menos frecuencia, esta disfagia se hace total. La afagia se relaciona con la compresión esofágica por el divertículo.

Las regurgitaciones, o son espontáneas o aparecen en decúbito, con rechazo paradójico de alimentos no digeridos de las comidas precedentes. Pueden verse favorecidas, como la disfagia, por las maniobras de facilitación (compresión cervical manual).

Evolución

La evolución se encamina hacia una auténtica rumiación, en la que los alimentos son reenviados a la boca antes de dirigirlos al estómago. Los síntomas funcionales se disocian del tamaño del divertículo, de modo que los pequeños, a veces, son más sintomáticos que los grandes (el vaciado depende sobre todo de la anchura del cuello herniario).

Pueden aparecer otros cuadros clínicos:

- latencia completa de los síntomas;
- afectación del estado general con adelgazamiento y caquexia;
- inicio agudo con bloqueo mecánico durante una comida;
- forma de predominio broncopulmonar secundaria a broncoaspiraciones;
- inicio flemonoso, con fiebre e inflamación cervical.

La exploración clínica revela en ocasiones en la inspección la existencia de una tumefacción lateral en el tercio inferior del cuello en extensión, que sigue los movimientos laríngeos y se dilata tras las comidas. La palpación puede apreciar una tumefacción cervical izquierda blanda y seudofluctuante; puede provocar el vaciado parcial o total de la bolsa diverticular, marcado por ruidos hidroaéreos característicos, con disminución de la tumefacción (signo del gorgoteo). Este signo puede aparecer tras la comida o después de la ingestión de agua o aire. La palpación ha de buscar de forma sistemática adenopatías o una tumefacción tiroidea asociada.

La laringoscopia indirecta, asociada eventualmente a una nasoscopia, investiga la presencia de una laringitis leve, la inmovilidad de una hemilaringe y una retención de saliva en los senos piriformes (signo de Chevalier Jackson), que es inespecífica pero hace pensar en una enfermedad esofágica subyacente. Se buscarán asimismo signos de compresión, como edema facial, circulación venosa colateral e incluso un síndrome de Claude Bernard-Horner.

La evolución es lenta, a lo largo de muchos años, con complicaciones intercurrentes:

- las complicaciones pulmonares, agudas o crónicas, son secundarias a broncoaspiraciones nocturnas (traqueobronquitis de repetición, bronconeumopatía, bronquitis crónica, absceso pulmonar y bronquiectasias). La sensibilidad de la mucosa laringotraqueal disminuye con la frecuencia y repetición de las broncoaspiraciones, lo que provoca un posible agravamiento de las lesiones pulmonares por disminución del reflejo tusígeno;
- las complicaciones infecciosas son locales o regionales. En las primeras, se trata de crisis de diverticulitis facilitadas por la retención alimentaria que provocan la creación de adherencias. Éstas hacen más complicada la liberación (peridiverticulitis adhesiva de Grégoire). Si no se tratan, provocan una esofagitis flemonosa de Guisez, infrecuente en la actualidad, o la fistulización, que no se observa a día de hoy. La mediastinitis ha desaparecido casi por completo desde la aparición de la antibioticoterapia;
- las compresiones (dejando de lado la compresión esofágica), son infrecuentes y de aparición tardía. Pueden ser nerviosas, que causan neuralgias cervicobraquiales, parálisis recurrenciales, un síndrome de Claude Bernard-Horner, un síndrome seudoanginoso por compresión vagal o hipo por compresión del frénico. La compresión traqueal provoca tos, y más tarde disnea en dos tiempos, con expectoración abundante. La compresión de la bifurcación carotídea es responsable de crisis de Bravais-Jackson;
- la afectación del estado general es inevitable en ausencia de tratamiento, con pérdida de peso y trastornos hidroelectrolíticos, cuya repercusión adquiere toda su gravedad por la población a la que afecta: personas de edad avanzada con un estado general a menudo precario, con varias enfermedades, que en ocasiones presentan problemas cognitivos que los exponen a riesgo de asfixia (acceso bulímico). En esta población delicada, cualquier factor sobreañadido de desnutrición origina un riesgo vital en un plazo más o menos largo;
- desde el punto de vista clínico, la malignización está latente con mucha frecuencia en quienes presentan un divertículo faringoesofágico conocido o no. La aparición rápida o la modificación de los signos clínicos deben llamar la atención. Este riesgo es pequeño, cercano al 3-4% [39-42]. La acentuación de la disfagia, la afectación del estado general, una otalgia refleja, los signos de compresión o una parálisis laríngea son signos muy evocadores, pero no patognomónicos. En cambio, la presencia de adenopatías yugulocarotídeas o supraclaviculares, aunque es tardía, tiene un valor de sospecha elevada. El tránsito baritado sólo aporta datos menores, y la prueba que permite realizar el diagnóstico es la endoscopia cuidadosa con biopsias. En algunos casos, éste se establece en el estudio anatomopatológico de la pieza quirúrgica.

Pruebas complementarias

Cualquier elemento funcional y/u orgánico que perturbe la fase faringoesofágica de la deglución tiene la misma expresión clínica, sin especificidad alguna. De este modo, el ORL que se enfrente a estos síntomas clínicos debe excluir, ante todo, un proceso tumoral faringolaríngeo y/o esofágico. La panendoscopia y la fibroendoscopia esofagogastroduodenal resultan indispensables. Sin embargo, el tránsito baritado faringoesofágico debe indicarse en primer lugar para la detección selectiva precoz de un posible divertículo faringoesofágico, y permitir que se planifique la serie de exploraciones en condiciones óptimas de seguridad (paciente

Cuadro I.
Clasificación de Van Overbeeck.

Grado I	Diámetro máximo inferior a la altura de un cuerpo vertebral torácico.
	Pequeño divertículo inferior a 2 cm.
Grado II	Diámetro máximo comprendido entre una y tres alturas de cuerpos vertebrales torácicos.
	Diámetro medio de 2-4 cm.
Grado III	Diámetro máximo superior a la altura de tres cuerpos vertebrales torácicos.
	Amplio divertículo superior a 4 cm.

prevenido del riesgo de perforación). El material de contraste empleado debe adaptarse a los riesgos de broncoaspiraciones. Sin embargo, a veces se sospecha un divertículo ante la imposibilidad de realizar una fibroendoscopia esofagogástrica, debido a la introducción del fibroendoscopio en la bolsa diverticular, o al realizar dicha exploración ante la presencia de regurgitaciones de repetición, etc.

La exploración de referencia es el tránsito baritado con doble contraste, realizado en bipedestación. Se obtienen proyecciones anterior, lateral y oblicua a 30°, que revelan una imagen radiodensa redondeada, de tamaño variable, y cuyo cuello está por delante de la 6.ª vértebra cervical, con más frecuencia a la izquierda. La clasificación de Van Overbeek (Cuadro I) es relativamente precisa y sencilla de utilizar en la práctica clínica.

También puede realizarse un estudio dinámico de la deglución mediante cinerradiografía. Esta visualización más funcional del tiempo faringoesofágico permite ver a cámara lenta, con más precisión, las regurgitaciones endolaríngeas con microinhalaciones, la asincronía entre la abertura y el cierre de la hipofaringe y la del EES, así como el vaciamiento adecuado del esófago cervical.

La fibroendoscopia faringolaríngea de la deglución constituye un complemento valioso de la radiología, al precisar la dinámica mucosa del conjunto del eje bucolinguo-faringo-laríngeo durante diversos estímulos mecánicos (nasofibroendoscopio, deglución seca, alimentos de distintos tipos, etc.). Además, visualiza la adecuada movilidad cordal y aritenoidea. Una hipomovilidad secundaria a una enfermedad central (degenerativa o vascular) o metabólica (sobre todo diabetes), hasta ese momento asintomática, puede descompensarse durante la evolución del divertículo. La nasofibroendoscopia estudia también la eficacia de la tos por la estimulación de la zona marginal laríngea y de la endolaringe, con lo que se busca una hiposensibilidad responsable de microinhalaciones salivales.

En nuestra experiencia, las demás exploraciones (esofagoscopia con tubo rígido, fibroesofagoscopia) conllevan un riesgo de perforación no despreciable en estos pacientes debilitados, y nunca se realizarán de forma sistemática si la clínica es del todo sugerente. Antes de la intervención endoscópica o en la pieza quirúrgica, tras la diverticulectomía externa, se realizará una verificación de la bolsa diverticular.

Tratamiento

El tratamiento quirúrgico es el tema de un artículo incluido en la parte «Técnicas quirúrgicas» de la EMC, por lo que sólo se describirá de manera breve.

Generalidades

Aunque el único tratamiento eficaz del divertículo faringoesofágico es quirúrgico, la intervención debe enmarcarse dentro de unas medidas médicas adecuadas para combatir la desnutrición y los trastornos hidroelectrolíticos provocados por esta enfermedad. Además, puede ser necesaria una preparación respiratoria (fisioterapia, antibioticoterapia) para la obstrucción broncopulmonar y las neumopatías por aspiración debidas a las broncoaspiraciones repetidas. No obstante, la reanimación médica preoperatoria no debe ocultar el origen orgánico y mecánico de los trastornos, y por ello retrasar de modo excesivo la cirugía (Fig. 4).

Técnicas

La cirugía del divertículo se organiza en torno a dos aspectos:

- la vía externa clásica (cervicotomía) incluye diversas técnicas: diverticulectomía (resección del divertículo) asociada a una miotomía, miotomía extramucosa del EES aislada, diverticulopexia (miotomía y suspensión de la bolsa), miotomía asociada a la imbricación de la bolsa diverticular en la luz esofágica; en la mayoría de los casos, la intervención se realiza mediante anestesia general, pero una contraindicación anestésica (más infrecuente desde la aparición de nuevos fármacos anestésicos) puede hacer que se prefieran las técnicas regionales (bloqueo C3-C4) o locales, asociadas a analgésicos. La cirugía se modifica en función de la técnica escogida: miotomía aislada, diverticulopexia por suspensión de la bolsa, diverticulectomía con sección superior del cuello con sutura (clásica con hilo de reabsorción lenta o con pinza de autosutura), invaginada en la luz esofágica;
- la vía endoscópica permite la sección del cuello diverticular por miotomía transmucosa, mediante láser de CO_2 [43-48] o de KTP [49], o bien con una pinza de sutura automática [50, 51].

Esta cirugía, denominada diverticuloplastia, favorece el vaciamiento del divertículo (Fig. 5), al guiar el bolo alimentario y las secreciones retenidas hacia el esófago. La intervención, realizada mediante anestesia general con intubación, se dirige a seccionar el cuello diverticular, que se extiende transversalmente entre la boca del esófago por delante y la bolsa del divertículo por detrás, al realizar una diverticulotomía mediante miotomía transmucosa del músculo CF.

■ Quemaduras esofágicas

Las quemaduras esofágicas constituyen una enfermedad grave, tanto por su pronóstico vital, que en ocasiones presenta un compromiso agudo, como por las secuelas provocadas a corto, medio y largo plazo. Se trata de una urgencia diagnóstica y terapéutica que requiere, en el caso de las quemaduras graves, un tratamiento multidisciplinar inicial y secundario. Aunque las quemaduras esofágicas son sobre todo accidentales y afectan, en casi todos los casos, a niños de un promedio de edad inferior a 5 años (en especial varones), la ingestión voluntaria autolítica es típica de los adultos, y en parte de los adolescentes.

Epidemiología

A diferencia de las intoxicaciones medicamentosas, los productos de uso doméstico originan intoxicaciones benignas, pero las secuelas son más graves. La ingestión de productos cáusticos con quemaduras esofágicas es infrecuente en los adultos, y casi siempre voluntaria en un intento autolítico, sobre todo en mujeres jóvenes.

Los *productos corrosivos* implicados en las ingestiones de cáusticos son casi siempre de tipo doméstico, y pocas veces farmacéuticos.

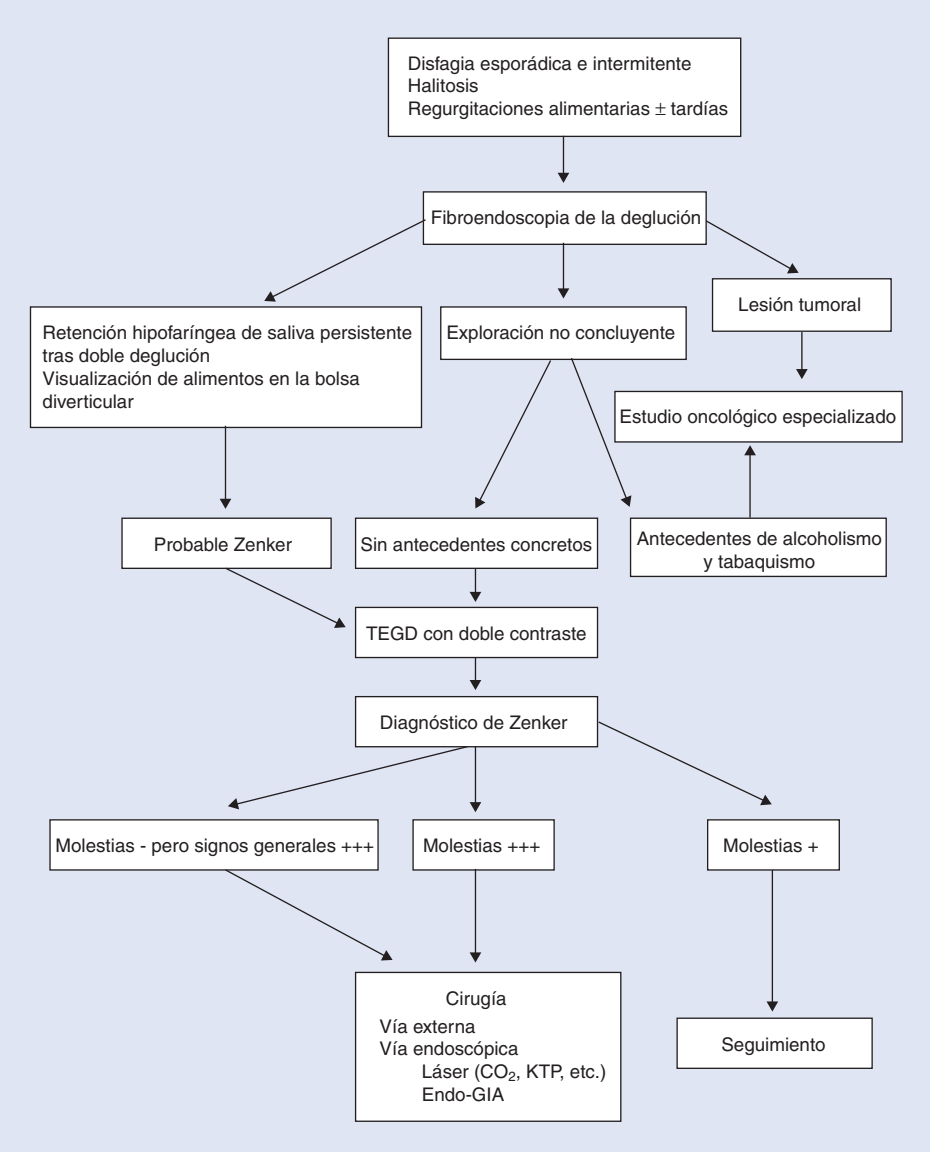

Figura 4. Árbol de decisiones. Divertículo de Zenker. TEGD: tránsito esofagogastroduodenal.

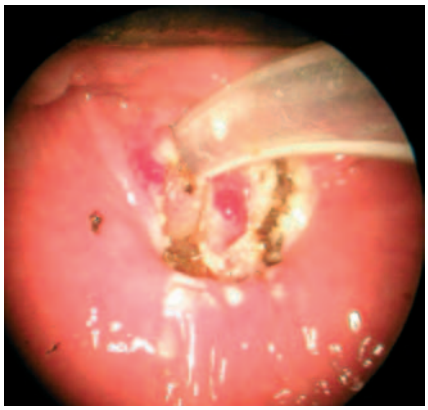

Figura 5. Dos vías de sección KTP paramediales permiten vaciar la bolsa.

Clasificación de las sustancias

La clasificación de las sustancias se realiza según sus propiedades fisicoquímicas: bases, ácidos, oxidantes, varios. La mayoría son líquidos, aunque pueden presentarse en otras formas: cristales, escamas o comprimidos [52]. Estos productos pueden estar aislados, asociados o mezclados. Se distingue entre los cáusticos mayores (bases y ácidos fuertes) y los menores, según su causticidad.

Bases

Las bases son las principales causantes de quemaduras esofágicas. Entre las bases fuertes, la sosa cáustica suele ser el producto más peligroso, en forma líquida o sólida, incolora y transparente. Su acción es, sobre todo, cáustica y poco tóxica. Entre las bases débiles (amoníaco y formol), el amoníaco es un líquido alcalino de olor asfixiante que limita la dosis ingerida. El formol, utilizado en la fabricación de plásticos, insecticidas y desinfectantes, tiene una acción cáustica y tóxica (shock, edema agudo de pulmón [EAP], anuria).

Ácidos

Los ácidos [53] son una causa menos frecuente de esofagitis; las lesiones se localizan sobre todo en la faringolaringe, el estómago e incluso en el intestino. Se distinguen los ácidos fuertes y débiles (ácido acético y oxálico). Entre los fuertes, el ácido clorhídrico (incoloro, fumante al aire en estado puro, concentrado) tiene una acción muy cáustica y tóxica (shock, EAP). El ácido sulfúrico es muy cáustico, y puede provocar perforaciones digestivas.

Productos varios

La ingestión accidental de pilas de botón puede provocar no sólo efectos corrosivos locales (perforaciones tras quemaduras) sino también efectos sistémicos por absorción del óxido de mercurio [54]. Algunos vegetales y plantas de interior, como la Dieffenbachia, pueden ocasionar quemaduras esofágicas en caso de ingestión.

Relación entre el tipo de producto y la intensidad de las quemaduras

La mayor parte de las esofagitis corrosivas son benignas. Las lesiones bucofaríngeas y esofágicas son menos frecuentes si el producto cáustico se ingiere en forma sólida, y más extensas si es en forma líquida [55]. Las sustancias básicas provocan lesiones esofágicas graves. El amoníaco líquido causa lesiones hemorrágicas, a veces estenosantes [56]. La lejía concentrada, que se emplea en los intentos suicidas, y los productos ácidos, provocan lesiones graves en el 5% de los casos [57], aunque es infrecuente que la lejía, en las ingestiones accidentales, cause quemaduras graves. Los ácidos fuertes, comunes en los adultos, son responsables de quemaduras graves en el 25% de los casos, sobre todo a nivel gástrico.

Anatomía patológica

Acción química de las bases y de los ácidos

Grimaud definió los productos cáusticos como «aquéllos cuya absorción provoca lesiones locales por destrucción tisular». Según su naturaleza, ácida o básica, su acción sobre la mucosa digestiva es diferente, de lo que se derivan una localización, una gravedad y una evolución distintas.

Numerosos estudios, tanto experimentales como clínicos, han demostrado que la extensión y la profundidad de la quemadura dependen de la naturaleza, concentración, cantidad y forma (líquida o sólida) de los productos ingeridos.

Acción de las bases. Basta el contacto durante un segundo con una solución de hidróxido sódico al 30% para provocar una necrosis tisular. La concentración del producto cáustico es relevante para la histotoxicidad. Una solución de NaOH al 10% precisa un contacto de 60 segundos para causar una lesión de toda la pared esofágica. Las bases actúan sobre la mucosa esofágica por saponificación de los lípidos y disolución de las proteínas. Acto seguido se produce una trombosis de los vasos sanguíneos, que genera una necrosis tisular más o menos profunda. La lesión de la capa muscular del esófago condiciona la evolución hacia la estenosis.

Acción de los ácidos. La capa muscular presenta cierta protección, ya que estas sustancias coagulan los componentes albuminoides del epitelio y producen una necrosis coagulativa con una escara protectora. La corrosión por los ácidos puede quedarse en un nivel superficial en el esófago, aunque puede extenderse al estómago, e incluso al intestino.

Distribución de las quemaduras. Es variable e imprevisible, en función de numerosos factores más o menos destacados, sobre todo de la cantidad del producto ingerido, su viscosidad, concentración, rapidez de ingestión y naturaleza, que son los parámetros determinantes de la gravedad [58]. La cantidad del producto ingerido y la rapidez de la ingesta condicionan la distribución de las lesiones, lo que explica la gravedad de las intoxicaciones voluntarias. La rapidez de la ingestión «a tragos» puede provocar lesiones gástricas considerables. Cuanto mayor sea la concentración del cáustico, más graves serán las lesiones. Cuanto más fluido sea, más rápido será el tránsito esofágico, con lesiones menores. Éste es el caso de los ácidos. A mayor viscosidad del cáustico, más lento será el paso esofágico, con lesiones más graves. Las bases suelen afectar al esófago, y son amortiguadas por los jugos gástricos. Los ácidos provocan sobre todo lesiones a nivel del estómago.

Aspectos anatomopatológicos y fisiopatológicos

Localización. No existe un paralelismo entre las diferentes zonas de las quemaduras: bucales, faríngeas, laríngeas, esofágicas, gástricas o intestinales. Se distingue entre:

- quemaduras bucofaríngeas: para algunos autores, no puede deducirse cuál será el estado esofágico [59] ante la ausencia o presencia de quemaduras faríngeas o laríngeas. Estas quemaduras pueden no aparecer, mientras que las del esófago pueden revelarse considerables (es el caso de los tóxicos ingeridos «a chorro») o, al contrario, puede haber sólo lesiones bucofaríngeas si el producto se rechaza al llegar a la boca. Para otros autores, y en lo que parece ser la tendencia actual, en ausencia de signos de gravedad y de lesiones de la cavidad bucal y faríngeas, la endoscopia resulta innecesaria [60];
- quemaduras esofágicas: se localizan de forma preferente en las estenosis fisiológicas del esófago (boca del esófago, indentación aórtica, hiato diafragmático). La porción centrotorácica, que se mantiene abierta por la depresión intratorácica, a veces sufre menos quemaduras que la porción inferior;
- quemaduras gastrointestinales: la quemadura gástrica suele ser prepilórica, en ocasiones en la zona media del estómago, y pocas veces difusa. La afectación duodenal o de las asas del intestino delgado es infrecuente, gracias al espasmo pilórico. En caso de comprimidos de permanganato potásico, la lesión gástrica puede llegar hasta la perforación.

Aspectos macroscópicos. El aspecto macroscópico de una quemadura supone numerosas fases sucesivas:

- fase aguda:
  - hiperemia de corta duración;
  - edema inmediato, sobre todo si se ingiere sosa, primero por inhibición celular y más tarde por inflamación;
  - necrosis de las capas superficiales por coagulación de las proteínas con eliminación de las células destruidas en forma de membranas o de colgajos, que en el grado máximo puede llegar a ser un molde tubular del esófago;
  - erosión y ulceración de la mucosa subyacente, que aparece de color rojo oscuro con erosiones y ulceraciones más o menos profundas. Estas ulceraciones superficiales se sobreinfectan, lo que les da un aspecto blanquecino y se diferencian de las profundas en que estas últimas afectan a la capa muscular y después a toda la pared. Esta lesión facilita la difusión de la infección al entorno celular periesofágico, con riesgo de mediastinitis, e incluso de pleuritis o de pioneumotórax. Esta fase aguda abarca desde las primeras horas hasta el 10.° día;
- fase de reparación, que se extiende del 10.° día a los primeros meses, con formación de granulaciones y de brotes hemorrágicos que rellenan las ulceraciones;
- fase de cicatrización, que se realiza en forma de esclerosis con aparición de estenosis a partir de la 4.ª semana, de modo evolutivo hasta el 3.er mes.

Aspectos microscópicos. Existe una combinación de necrosis, infección y fibrosis en el seno de las zonas ulceradas e infectadas. En las primeras horas acuden

polimorfonucleares, y después de 24 horas aparecen fibroblastos que se multiplican y rellenan las lagunas dejadas por la necrosis mediante un tejido de granulación. Los fibroblastos elásticos sintetizan fibras colágenas rígidas, desde el día 7.° hasta el 15.°. La consecuencia de esta transformación es la esclerosis, que, según la profundidad de la quemadura, retraerá la pared esofágica. La infección favorecida por la necrosis es precoz y constante, y suma sus efectos estenosantes a los de la esclerosis. Se pueden distinguir cuatro estadios histológicos:

- necrosis: destrucción celular, reacción inflamatoria precoz con edema, trombosis arteriolar y venosa, necrosis de las capas superficiales;
- ulceración: eliminación de las placas de esfacelos y riesgo de perforación por sobreinfección;
- granulación: proliferación de fibroblastos, formación de neovasos, ulceración rellenada por brotes hemorrágicos, contracción de las fibras de colágeno con una reducción del calibre de la luz esofágica;
- cicatrización: esclerosis progresiva del tejido de granulación, formación de un epitelio delgado y frágil, retracción esofágica por invasión fibrosa de la mucosa y de la submucosa.

Aspectos fisiopatológicos. La función motriz [61] se altera durante la esofagitis cáustica aguda, con una evolución paralela al grado de afectación de la mucosa esofágica. En la esofagitis benigna, esta función se halla conservada, pero en la grave existen las siguientes alteraciones de la motricidad:

- a nivel del esfínter inferior, una ausencia o disminución de la elevada presión manométrica, con una respuesta normal a la deglución;
- a nivel del esófago se encuentran: persistencia de una elevada presión esofágica en reposo, ausencia de respuesta motriz tras la deglución, ausencia de contracción peristáltica y una respuesta diferida a la deglución. La función motriz esofágica es normal al mes de la quemadura. Estas anomalías se relacionan con la presencia de edema o de lesión transitoria de la inervación sensitiva de la mucosa.

Clasificación anatomoclínica. Taillens ha propuesto una clasificación endoscópica de las quemaduras en tres grados, lo que permite confrontar los datos clínicos y endoscópicos, así como prever su potencial evolutivo estenosante [58].

Se distinguen diferentes tipos de lesiones:

- quemaduras de primer grado: afectación de la mucosa y de la submucosa; aparecen eritematosas y con edema, cicatrización flexible sin evolución estenosante, respeto de la capa muscular y, por tanto, integridad del peristaltismo;
- quemadura de segundo grado: afectación de la capa muscular, cicatrización retráctil y estenosante, desaparición del peristaltismo y reacción periesofágica discreta;
- quemadura de tercer grado: afectación de toda la pared esofágica, difusión periesofágica (con riesgo de mediastinitis localizada o difusa y de pioneumotórax), cicatrización hacia la formación de estenosis amplia e irregularidad por esclerosis cicatricial periesofágica y mediastínica.

Esta clasificación conlleva numerosos comentarios. Los tres grados pueden coexistir y superponerse. En las quemaduras de segundo grado, debe diferenciarse el carácter circular o no de las lesiones, pues la forma circular tiene un mayor potencial evolutivo de estenosis. Esta última alteración es inevitable en las lesiones de segundo grado circulares o en las de tercer grado.

La clasificación de las quemaduras esofágicas según Di Costanzo distingue cuatro estadios [62]:

- estadio 0: ausencia de lesión;
- estadio I: quemadura leve, mucosa hiperémica, congestiva y edematosa;
- estadio II: asociación de necrosis limitada a las falsas membranas con ulceraciones y hemorragias: Estadio IIA, lesiones longitudinales; estadio IIB, lesiones circulares;
- estadio III: lesiones del estadio I agravadas con necrosis y hemorragia abundante. Estadio IIIA, lesiones localizadas; estadio IIIB, lesiones amplias.

Evolución anatomopatológica

La evolución de las quemaduras esofágicas se caracteriza por la posible aparición de dos complicaciones: formación de una estenosis esofágica y malignización secundaria tardía. La estenosis constituye la principal complicación, y no representa una curación, ya que persiste un proceso evolutivo permanente. Se revela más común en las formas circulares, y su retraso de aparición es variable, estimándose entre el 15.° día y el 3.er mes después de la quemadura.

Se han descrito numerosos tipos de estenosis:

- valvular: bridas circulares cruzadas, que tienen el aspecto endoscópico de una zona cicatricial blanquecina, localizada con más frecuencia en la pared posterior o en las caras laterales del esófago;
- anular: lesiones circunferenciales, poco extendidas en sentido vertical, con forma de abrazadera (en virola) y que a menudo forman un diafragma;
- tubular: se debe a una quemadura profunda, con extensión vertical y que forma un conducto estrecho, más o menos prolongado, irregular y sinuoso.

Pueden aparecer todas las asociaciones, con repercusión esofágica supraestenótica (distensión por retención de saliva y/o de alimentos, con esofagitis por estasis) e infraestenótica (tendencia a la retracción, con elevación del cardias, abertura del ángulo de His y reflujo gastroesofágico con esofagitis péptica).

La malignización secundaria, de aparición tardía, afecta al esófago quemado e incluso cicatrizado, y la mayoría de las veces adopta la forma de un epitelioma epidermoide, queratinizado y muy diferenciado [52], en los tercios superior o medio [63].

Clínica

Los síntomas son variables, desde la latencia total hasta una quemadura de extrema gravedad, en función de dos factores: las circunstancias etiológicas (absorción accidental, intento autolítico) y el producto cáustico (naturaleza y cantidad de la sustancia ingerida).

Forma grave aguda

Representa el 3% de las esofagitis corrosivas [57]. Se encuentra en las tentativas autolíticas, con un pronóstico de compromiso vital. En cuanto se ingiere el producto, aparece un dolor bucofaríngeo y retroesternal, con irradiación a la espalda, a veces asociado a dolor abdominal. Se observa agitación con vómitos sanguinolentos, y después la aparición rápida de disfagia con sialorrea y disnea por edema faringolaríngeo. En la exploración aparecen signos de shock, con palidez, taquipnea y cianosis de las extremidades, asociados a un pulso filiforme y taquicardia. En la exploración bucofaríngea se encuentran flictenas parecidas a las seudomembranas diftéricas (bases) o de aspecto amarillento (ácidos). La exploración cutánea debe buscar quemaduras asociadas: labios, manos y extremidades inferiores (impregnación de la ropa por el producto cáustico). Se buscará la presencia de enfisema subcutáneo indicativo de perforación esofágica, en ocasiones con un retraso de 2-3 días. La contracción abdominal indica la existencia

de peritonitis por perforación gástrica. Puede que se precise la intubación y/o una traqueotomía por una disnea aguda secundaria a edema laríngeo [64].

Forma de gravedad moderada

Representa el 10% de las esofagitis corrosivas. La ingestión suele ser accidental y de escasa cuantía.

Forma benigna

Se trata de la forma más frecuente (86% de los casos) ante la ingestión de un producto poco cáustico o que se rechaza de inmediato. Las quemaduras afectan a los labios, y de forma superficial a la bucofaringe. En el 15-25% de los casos existen lesiones esofágicas sin afectación bucofaríngea. Todas las lesiones mucosas orales requieren al menos una observación clínica en un medio hospitalario, e incluso una exploración esofágica ante una evolución desfavorable (detección secundaria).

Diagnóstico

El diagnóstico de esofagitis cáustica aguda suele ser fácil. El estudio endoscópico y radiológico trata de precisar el tipo y la extensión de la quemadura. Se realizará de forma precoz, mejor tras la reanimación médica adecuada, para prevenir cualquier agravamiento metabólico secundario a esta agresión fisicoquímica.

Estudio radiológico

Incluye la radiografía de tórax y de abdomen sin preparación, que demuestran neumomediastino o neumoperitoneo, derrame pleural o intraperitoneal, enfisema subcutáneo o íleo paralítico. Estas radiografías detectan la aparición de complicaciones en la fase aguda, lo que permite seguir la evolución de los elementos patológicos iniciales y descartar una posible complicación, antes de realizar cualquier tránsito digestivo con contraste, de tal forma que sirven de referencia en la observación. El estudio digestivo con contraste (tránsito faringoesofágico) se ha sustituido por la endoscopia precoz, pero tiene una función clave en la fase crónica evolutiva para la detección de fístulas y la valoración de las estenosis (tipo, localización, extensión). Es la prueba de vigilancia y control posterapéutico (verificación de una dilatación instrumental, estenosis péptica, control de una reparación quirúrgica, etc.).

La gammagrafía con tecnecio 99m sucralfato, propuesta recientemente [65], permitiría evaluar las lesiones en la fase inicial (fijación sobre la mucosa) y en la fase tardía de secuelas (motricidad esofágica).

La manometría esofágica suele encontrar anomalías del peristaltismo esofágico en las lesiones de estadios II y III. Esta técnica podría explicar la disfunción debida a las secuelas de la propulsión de la onda, y de ese modo proporcionar un enfoque más dinámico de las lesiones. No es una exploración que se realice de forma habitual.

Endoscopia

Es una técnica esencial para el diagnóstico: durante mucho tiempo ha estado contraindicada en las fases precoces, debido a los riesgos de perforación, pero permite realizar un estudio de las lesiones (afectación esofágica o no, grado de las quemaduras, lesión o no de la boca del esófago [52]). Puede realizarse mediante tubo rígido o con fibroendoscopio. El esofagoscopio rígido permite una observación continua sin retraso, explora de forma adecuada la unión faringoesofágica, y permite la colocación de una sonda nasogástrica bajo control visual. Otros autores opinan que la fibroendoscopia sería mejor, pues permite una exploración esofagogástrica completa y de mayor calidad óptica, si bien presenta un riesgo de complicaciones durante la insuflación [55]. La endoscopia debe realizarse de forma precoz en las primeras 48 horas si no existen contraindicaciones. Se practica bajo anestesia general e intubación traqueal, y se interrumpe en el polo superior de las lesiones si éstas son considerables o si existe una hemorragia activa profusa. Puede completarse con una fibroendoscopia gástrica si las quemaduras afectan a la porción inferior del esófago. Debe tenderse a emplear el fibroendoscopio. La fibrobroncoscopia resulta indispensable en caso de quemaduras de estadio III o si se sospecha una inhalación de cáusticos en un paciente con alteración del nivel de consciencia [66].

Tratamiento (Fig. 6)

El tratamiento es multidisciplinar, y se basa en métodos médicos, endoscópicos y quirúrgicos.

Tratamiento médico

El tratamiento médico se dirige a la fase aguda de la esofagitis cáustica: detectar y combatir el shock, la infección, el cáustico, el edema laríngeo y las quemaduras cutáneas, así como intentar prevenir la aparición de una estenosis posterior.

Neutralización del agente cáustico

La evacuación del cáustico mediante lavado gástrico por sonda o al provocar el vómito con la ayuda de apomorfina está prohibida debido al riesgo de perforación, neumopatía, inhalación y agravamiento de las lesiones esofágicas superficiales. Su neutralización no presenta interés alguno, porque las lesiones se instauran después del 2.° minuto. El producto neutralizante puede provocar una extensión en superficie de las lesiones por dilución del cáustico, llegando a provocar regurgitaciones. El recubrimiento esofagogástrico carece de utilidad y dificulta al endoscopista apreciar las lesiones.

Medidas contra la infección

La infección es constante y precoz, lo que constituye en sí mismo un factor favorecedor de la estenosis cicatricial. La antibioticoterapia debe ser sistemática y prolongada, de amplio espectro, con una acción dirigida sobre todo a los anaerobios de la flora bucofaríngea.

Medidas contra el shock

El tratamiento incluye la instauración de una vía venosa de perfusión para asegurar la alimentación parenteral, la antibioticoterapia y la reposición vascular, si fuese necesario. Debe combatirse la acidosis metabólica, que es constante, y a veces los trastornos hematológicos (coagulación intravascular diseminada [CID]).

Medidas contra el edema laríngeo

La corticoterapia puede ser insuficiente, y el edema del vestíbulo tal vez requiera una traqueotomía [64]. También se administra un tratamiento anti-RGE. El tratamiento corticoideo, que antes se recomendaba para prevenir la estenosis, se ha abandonado en la actualidad para esta indicación, pues favorece el crecimiento bacteriano, la prolongación del período activo de la esofagitis y retrasa la cicatrización.

Métodos endoscópicos

La sonda nasogástrica de calibración no cuenta con la unanimidad de los autores. Para algunos, mantiene el

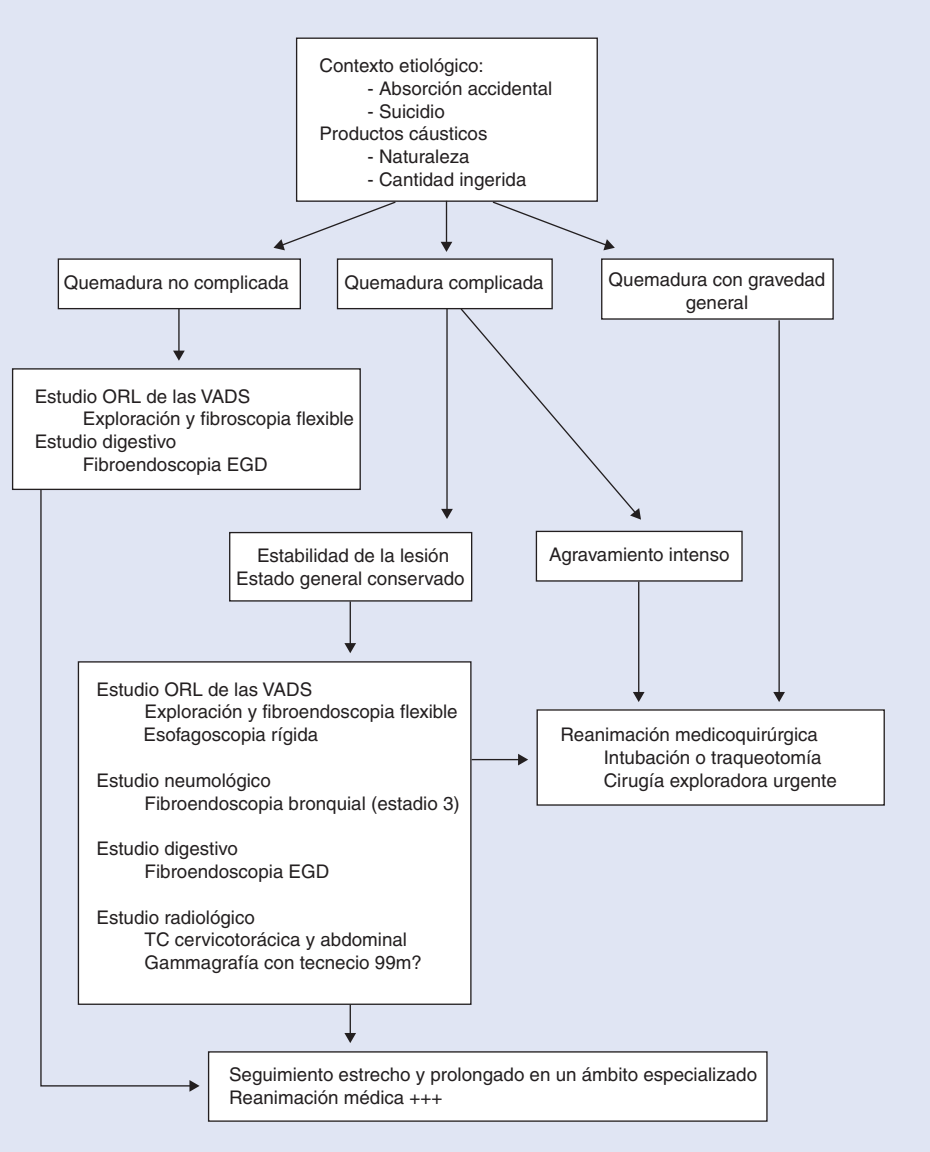

Figura 6. Árbol de decisiones. Quemaduras esofágicas. ORL: otorrinolaringológico; VADS: vías aerodigestivas superiores; EGD: esofagogastroduodenal; TC: tomografía computarizada.

esófago en un reposo relativo, limita la proliferación del tejido de granulación y evita las adherencias y las sinequias [55]; permite una calibración esofágica y facilita las sesiones posteriores de dilatación [67]. Para otros, agrava las reacciones inflamatorias locales, facilita la aparición de reflujo gastroesofágico y produce una sialorrea que puede inducir una disnea.

Las dilataciones deben comenzarse tras descubrir la estenosis, lo que supone un seguimiento clínico y radiológico estrecho. Se realizan por vía superior o inferior, en cuyo caso requieren una gastrostomía, que podrá cerrarse cuando de nuevo sea posible el tránsito superior. Se emplean bujías de goma con el extremo en forma de oliva, o de resina, o bien catéteres con balón inflable que, a diferencia del uso convencional de bujías (que provoca fuerzas de cizallamiento y longitudinales), ejercen fuerzas de dilatación radial, lo que hace más segura la maniobra. La frecuencia y duración de las dilataciones son variables, en función de la evolución radioclínica. No se inician antes de la 3.ª semana (fase de cicatrización). Los criterios de eficacia son la mejoría de la disfagia, las ventajas obtenidas por el tránsito y la recuperación de peso. La principal complicación es la perforación, lo que implica la obligación de realizar una dilatación prudente, con suavidad y adecuada.

Métodos quirúrgicos

Los métodos quirúrgicos tan sólo se enumerarán. Se dirigen a las quemaduras de los estadios III o IV, así como a las secuelas estenóticas. Para las quemaduras digestivas, las lesiones panparietales podrán tratarse mediante esofagectomía o esofagogastrectomía por stripping a tórax cerrado. La cirugía de exéresis se ampliará en función de las zonas necrosadas vecinas (gastrectomía, esplenectomía, etc.). Para las quemaduras traqueobronquiales amplias, la cirugía está mal codificada y se relaciona más con una cirugía de rescate, donde las series a menudo presentan una mortalidad no despreciable. El tratamiento de las estenosis sólo debe realizarse tras un período de evolución de al menos 3 meses, y en caso de ineficacia manifiesta de las dilataciones. Incluye plastias gástricas o ileocólicas, e incluso esofagofaringoplastias ante estenosis hipofaríngeas asociadas.

■ Estenosis esofágica no cancerosa

La estenosis esofágica del adulto es una enfermedad poco común, independiente de los cánceres esofágicos, que sin duda son el principal diagnóstico diferencial. Se

“ Conducta que debe seguirse

Ante una quemadura cáustica del esófago
El estudio inicial condiciona el desarrollo y la orientación del tratamiento, que en el caso de las quemaduras leves o moderadas incluye medidas sintomáticas contra el dolor, y deberá mantenerse la alimentación oral. A menudo se asocia un tratamiento contra el RGE. Es obligatorio seguir la evolución, lo que se acompaña de un estudio endoscópico y radiológico ante la menor duda de una evolución estenótica secundaria.
En las lesiones más avanzadas (estadio II o III), se establece un reposo esofágico tras efectuar una reanimación adecuada por vía parenteral (reposición hidroelectrolítica, antibioticoterapia antianaerobios, nutrición hiperproteica), o mejor por vía venosa central. La alimentación enteral por sonda nasogástrica es posible a veces en las lesiones más leves.
La continuación del tratamiento se orienta según la evolución cicatricial, que se evalúa al menos pasado un mes. Incluye las dilataciones neumáticas con balón y/o bujías (vía anterógrada o retrógrada), y la cirugía sólo se realiza tras el fracaso clínico de las sesiones de dilatación (ineficacia respecto a la disfagia o riesgo considerable de perforación). La esofagoplastia o esofagofaringoplastia representan una actitud quirúrgica radical que en ocasiones resulta eficaz, pero conlleva complicaciones que requieren una especialización técnica medicoquirúrgica en tales procedimientos.
En caso de necrosis cáustica extendida y amplia aguda, las alternativas son la reanimación médica adecuada y la cirugía como último recurso, complicada con una morbilidad y mortalidad no despreciables.

define por un estrechamiento intrínseco y/o extrínseco del calibre esofágico. Puede ser de causa iatrogénica. El síntoma principal es la disfagia, de intensidad variable, que permite una orientación diagnóstica sencilla. Este estrechamiento puede localizarse en distintas zonas del esófago, y en ocasiones existe un sitio preferente según la causa. La etiología, más o menos fácil de identificar, orienta el tratamiento, que aprovecha el desarrollo reciente y actual de los métodos endoscópicos.

Diagnóstico positivo

La disfagia es el principal signo funcional, y oscila desde la sensación de que se atascan los alimentos (de localización bastante constante), hasta la imposibilidad completa de la alimentación, que suele comenzar por los alimentos sólidos, y luego puede afectar incluso a los líquidos. Se puede acompañar de dolor de tipo opresivo, pero sobre todo de sialorrea y de regurgitaciones precoces de los alimentos. La asociación con broncoaspiraciones permite orientar una localización alta de la estenosis.

La anamnesis permite, sin duda, reubicar el contexto de aparición y, en especial, la duración de la evolución de este síntoma, aunque sobre todo hay que preguntarse acerca de los distintos antecedentes del paciente: enfermedades gástricas, mediastínicas (en especial traqueales y cardiovasculares), antecedentes de neoplasias y de irradiación, así como enfermedades neurológicas. Es indudable que se ha de tener en cuenta el cuadro clínico, con especial atención a la presencia de fiebre, pero debe observarse sobre todo la repercusión en el estado general (adelgazamiento, deshidratación e incluso neumopatía secundaria por inhalación). Los estudios analíticos permiten apreciar de forma más precisa la repercusión sobre el estado general.

La exploración clínica es muy poco llamativa, pero permite demostrar los signos asociados o los etiológicos. Resulta indispensable realizar una exploración ORL, sobre todo para apreciar la función faringolaríngea; el cuello se explora a fin de buscar adenopatías o tumefacciones. La exploración neurológica de los últimos pares craneales también puede aportar datos etiológicos, al igual que la exploración general, que informa sobre la posible existencia de una cicatriz cervical o torácica.

Los estudios de imagen y la endoscopia permiten confirmar el diagnóstico de estenosis. La endoscopia por sí sola proporciona el diagnóstico, pero es posible que se prefiera realizar primero las pruebas de imagen, en función del cuadro clínico de signos asociados y, sobre todo, del estado general del paciente, así como de su edad cronológica y fisiológica.

La endoscopia se realiza casi siempre, sobre todo con independencia del contexto, mediante fibroendoscopia o videofibroendoscopia, e informa de la localización, el aspecto morfológico de la mucosa, las deformaciones del eje esofágico y, salvo en el caso de estenosis completa, de su extensión. La localización debe apreciarse respecto a la boca del esófago y al cardias. Se tomarán muestras, en especial para biopsia, con un objetivo etiológico y, sobre todo, para descartar un cáncer de esófago. Esta técnica no se suele completar con otras maniobras instrumentales en dicho estadio diagnóstico. La ecoendoscopia casi no tiene cabida en este cuadro de estenosis no oncológica, al igual que la endoscopia con tubo rígido, si bien ésta puede seguirse de maniobras de dilatación en el mismo tiempo.

La principal prueba de imagen es el tránsito faringoesofagogástrico, teniendo en cuenta la existencia o no de trastornos de la deglución, que permite establecer el diagnóstico de estenosis al aportar una información bastante precisa de su localización, su extensión y su repercusión sobre el resto del esófago, además de proporcionar un estudio esofágico dinámico. La radiografía simple de tórax, PA y lateral, resulta útil sobre todo como primer paso para el estudio del mediastino. La TC permite un estudio más detallado de la zona estenótica, al mostrar los elementos de la propia pared esofágica y de todas las relaciones de vecindad, por lo que también participa en la identificación etiológica.

Diagnóstico diferencial

El cáncer de esófago es el diagnóstico que debe descartarse. Además, la exploración ORL permite eliminar cualquier enfermedad faringolaríngea que pueda añadirse a una estenosis esofágica alta. El cuadro clínico y la endoscopia permiten descartar con facilidad el problema de los cuerpos extraños, pero sin olvidar que un cuerpo extraño impactado en el esófago puede ser el signo revelador de una auténtica estenosis. También deben descartarse todos los trastornos funcionales del esófago con una causa neurológica o muscular.

Diagnóstico etiológico y actitud terapéutica

Estenosis tumoral

Tumores benignos de la pared esofágica [68]

Son infrecuentes y representan menos del 1% de los tumores esofágicos. Pueden desarrollarse a expensas de la pared o de la mucosa.

Las lesiones originadas en la mucosa sólo provocan estenosis en un estadio evolucionado, y a menudo se descubren de forma casual. Además de los papilomas, que son una verdadera lesión precancerosa, pueden encontrarse adenomas, tumores conjuntivos (lipoma, schwannoma, etc.) o quistes; el aspecto endoscópico más uniforme y no hemorrágico es un elemento orientativo, y el diagnóstico sólo lo establece la biopsia. La mayor parte de las lesiones es susceptible de una exéresis endoscópica, en especial mediante láser YAG, que permite su extirpación completa para evitar cualquier recidiva.

Las lesiones originadas a expensas de la pared son sobre todo de origen muscular en forma de leiomioma, y con menos frecuencia provienen de fibras musculares estriadas, o bien se trata de un tumor de Abrikossoff. En la endoscopia se encuentra una estenosis, en ocasiones con una ulceración de aspecto benigno. Además de la biopsia, que debe ser profunda para confirmar el diagnóstico, hay que realizar una TC para apreciar la extensión paraesofágica y la amplitud de la lesión, así como para orientar el tratamiento. Éste debe hacerse mediante exéresis por enucleación extramucosa, sobre todo por cervicotomía izquierda, ya que su localización más frecuente es a nivel cervical, o bien mediante endoscopia en las lesiones pequeñas. Después del tratamiento se precisa seguir una vigilancia esofágica, ya que es posible su asociación a un proceso maligno.

Divertículos

En ocasiones los divertículos son responsables de estenosis esofágica cuando adquieren un volumen considerable, denominado «tumoral». Además del divertículo de Zenker (el más frecuente), se trata sobre todo de divertículos parabronquiales secundarios a una inflamación de vecindad, o epifrénicos por encima de un obstáculo funcional [69, 70]. Como los divertículos congénitos se localizan en el tercio medio del esófago, se mantienen asintomáticos durante mucho tiempo. El diagnóstico se realiza mediante endoscopia ante la presencia de disfagia, que asocia un agravamiento con signos de sobreinfección. En caso de molestias intensas, los divertículos pequeños pueden tratarse por vía endoscópica con la realización de incisiones con láser o por vía quirúrgica, sobre todo para los más voluminosos.

Enfermedades tumorales del mediastino

Las enfermedades tumorales del mediastino también pueden provocar estas estenosis. Además de la invasión del esófago por un cáncer próximo, en especial traqueobronquial, o incluso mamario, se trata sobre todo de adenopatías neoplásicas mediastínicas (o infecciosas con menos frecuencia) y en casos excepcionales de un bocio benigno. Estas enfermedades se diagnostican la mayoría de las veces por los signos asociados reveladores: disfonía, disnea, trastornos de la deglución, etc. La endoscopia localiza la estenosis, pero tiene sobre todo la función de precisar la afectación o no de la mucosa esofágica por estas enfermedades. El tratamiento de la estenosis esofágica es secundario al de la enfermedad que la origina. El empleo de las dilataciones, e incluso la colocación de prótesis por vía endoscópica, se reservan para los casos de infiltración mucosa significativa, con un propósito paliativo.

Causa seudotumoral o compresión extrínseca por órganos de vecindad

Estenosis de origen osteoarticular vertebral

La proyección anterior de las vértebras en un estadio evolucionado o de los osteofitos artrósicos puede conllevar una estenosis situada en el esófago cervical. La endoscopia, que en ocasiones resulta complicada, muestra una estenosis por abombamiento submucoso de la pared posterior del esófago, que aparece inflamada de forma ocasional. El diagnóstico se realiza sobre todo mediante las pruebas de imagen, ante el cuadro clínico de deformación del paciente o, en ocasiones, por los trastornos deglutorios asociados. Aunque la radiografía de la columna puede establecer el diagnóstico, la TC aporta mucha más precisión, sobre todo con fines terapéuticos. La cirugía de este proceso es muy delicada. Las maniobras endoscópicas de dilatación tienen, en el mejor de los casos, una eficacia muy transitoria, y el uso de prótesis sólo puede reservarse a casos excepcionales.

Estenosis de origen vascular

Los aneurismas de la aorta torácica, así como la hipertrofia de la aurícula izquierda, pueden provocar una compresión de la pared posterior o lateral del esófago torácico. Estas enfermedades se descubren en la actualidad de forma excepcional mediante endoscopia, pues las pruebas de imagen mediastínicas proporcionan el diagnóstico antes de que la estenosis provoque signos clínicos. Además del posible tratamiento etiológico, a veces puede requerir el uso de una prótesis. Puede que las malformaciones vasculares no se descubran hasta la edad adulta. La etiología más frecuente es la de tipo arterial lusoria, por anomalía del origen de la arteria subclavia derecha, que nace directamente de la aorta descendente. La realización mucho más común de pruebas de imagen toracomediastínicas ha hecho desaparecer casi del todo esta etiología como causa de estenosis esofágica.

Estenosis por evolución de enfermedades inflamatorias y/o infecciosas crónicas

Cualquier enfermedad inflamatoria y/o infecciosa puede provocar la aparición de estenosis esofágica. Dicha evolución estenótica es cada vez más infrecuente, debido al mejor tratamiento de todas estas enfermedades. Aunque las causas bacterianas (tuberculosis o sífilis) han desaparecido casi por completo, el origen micótico [71] mantiene una cierta presencia, sobre todo en relación con pacientes inmunodeprimidos, en especial por el SIDA [72], por los tratamientos quimioterápicos o en el contexto del trasplante de órganos. Las estenosis, que se relacionan sobre todo con *Candida albicans* [73], se producen a menudo tras numerosos episodios de infección, y la mayor parte de las veces se traducen en una disfagia muy intensa que puede llegar a la afagia. La afectación esofágica se relaciona a menudo con la de la cavidad bucal, y el diagnóstico suele ser fácil en este contexto. El tratamiento es básicamente médico, gracias a la aparición de nuevos antifúngicos más eficaces y, en ocasiones, de acción local exclusiva. La realización de endoscopia es excepcional, y muestra nódulos blanquecinos repartidos en la mayoría de los casos por el conjunto de la mucosa esofágica, con frecuencia inflamatoria e incluso hemorrágica. La obtención de muestras de estos nódulos o de las membranas proporciona

el diagnóstico mediante su cultivo en un medio específico. Los demás trastornos micóticos son aún más excepcionales (aspergilosis, actinomicosis, etc.).

Las esofagitis virales también pueden provocar una reacción de estenosis esofágica, sobre todo debido a los virus del grupo herpes. La endoscopia sólo es necesaria de forma excepcional, y presenta aspectos más o menos ampollosos con estenosis, pero sobre todo una inflamación difusa en todo el esófago. El tratamiento aplica el desarrollo de antivirales eficaces, empleados de forma aislada o en asociación.

Las parasitosis también son una causa excepcional en Europa, y aparecen en situaciones muy concretas. Deben recordarse las estenosis de la enfermedad de Chagas, que aparecen sobre todo en Latinoamérica.

Algunas esofagitis específicas que se aproximan a este cuadro de inflamación crónica pueden provocar estenosis de forma excepcional: bien por la formación de nódulos de sarcoidosis, bien en forma de granulomas más o menos extensos, a veces asociados a una enfermedad de Crohn, o bien por una auténtica estenosis, como las intensas estenosis que aparecen de forma infrecuente en la enfermedad de Behçet. Ocurre lo mismo en la evolución mucosa de las enfermedades cutáneas. La endoscopia muestra lesiones ampollosas más o menos amplias, a veces ulceradas, que pueden evolucionar hacia bridas mucosas o a estrechamientos circulares, en ocasiones escalonados. Éste es el caso de la dermatitis de Lortat-Jacob, del pénfigo, etc. Las localizaciones esofágicas suelen asociarse a lesiones idénticas, que aparecen en la mucosa de la cavidad bucal o de la orofaringe, y con menos frecuencia en la parte posterior de la laringe. El diagnóstico se basa en el estudio de las biopsias realizadas en estas lesiones ampollosas. El tratamiento de esta forma infrecuente de evolución de dichas enfermedades puede requerir la realización de dilataciones o el uso del láser.

Las estenosis por quemadura de la mucosa esofágica de causa endógena (las de origen exógeno se describen en un apartado propio) aparecen con cierta frecuencia. El reflujo [74] provoca una inflamación crónica del tercio inferior del esófago, lo que origina una esclerosis inflamatoria de toda su pared, con lo que se suele ocasionar un «acortamiento» esofágico. El cuadro clínico de estos pacientes suele ser muy evocador: problemas de alcoholismo y tabaquismo, tratamiento crónico con antiinflamatorios, antecedentes de reflujo, etc. En casos excepcionales, no existe este contexto, o pasa desapercibido, y a veces se encuentra enmascarado por una automedicación a demanda. La fibroendoscopia, que también debe explorar el estómago, proporciona el diagnóstico, que se indica en todos estos casos. El esófago presenta a menudo una mucosa inflamatoria en toda su extensión, con una estenosis en su tercio inferior, a menudo circular, más o menos intensa, y con una mucosa que a veces aparece ulcerada a este nivel, pero sin signos evidentes de localización carcinomatosa. Se deben tomar múltiples muestras de biopsia de forma sistemática, sobre todo en caso de endobraquiesófago subyacente, a fin de descartar este diagnóstico. El tratamiento actual es básicamente médico, y en algunos casos se completa por una intervención quirúrgica antirreflujo y una posible dilatación endoscópica.

Enfermedades concretas que provocan estenosis en «anillo»

Algunas enfermedades idiopáticas o de causa poco conocida provocan estenosis circulares en su evolución.

Síndrome de Plummer-Vinson (o de Patterson-Kelly)

Esta enfermedad asocia la disfagia a una ferropenia constante, que a menudo se completa con una anemia hipocrómica. Este trastorno afecta de forma casi exclusiva a mujeres de 30-60 años, y se ha descrito sobre todo en los países nórdicos y en Inglaterra. La disfagia es alta, de evolución muy lenta durante varios años y comienza por los sólidos. Los signos de ferropenia se revelan de forma más o menos evidente, según el estadio de la enfermedad, con palidez y una ligera delgadez de las mucosas, que aparecen lisas y a veces presentan pequeñas erosiones. Los trastornos cutáneos, debidos a la ferropenia, suelen permitir orientar el diagnóstico hacia esta enfermedad. Las pruebas de imagen mediante tránsito faringoesofágico muestran de forma típica en las proyecciones laterales una indentación delgada y profunda justo al principio del esófago cervical. Cuando la enfermedad evoluciona, estas indentaciones se hacen múltiples, y pueden provocar estenosis segmentarias en anillo. La endoscopia revela un aspecto de repliegues surcados de vasos, que corresponden a las indentaciones radiológicas. Su localización, justo bajo la boca del esófago, requiere que se explore esta zona concreta en cuanto se introduce el endoscopio, a fin de no destruir los repliegues. El tratamiento es sólo médico a largo plazo, a veces asociado a dilataciones, y la vigilancia debe ser sistemática, debido al riesgo significativo (10-30%) de transformación maligna.

Estenosis en anillo de Schatzki

De causa desconocida, aparece en forma de un diafragma mucoso más o menos fibroso, de 2-3 mm de altura, y a menudo sin participación muscular. Este diafragma se sitúa justo al principio de la unión esofagogástrica, y casi siempre se asocia a una hernia de hiato moderada. Dicha enfermedad se presenta como una disfagia intermitente para los sólidos más voluminosos, y puede llegar a provocar su bloqueo e impedir su regurgitación. Las pruebas de imagen por tránsito son esenciales para el diagnóstico, y la endoscopia no muestra la lesión hasta el estadio de estenosis intensa o tras una insuflación considerable de aire. El tratamiento se realiza sobre todo por dilatación.

Estenosis iatrogénicas

Además de las estenosis excepcionales de origen medicamentoso, las de tipo iatrogénico son relativamente comunes.

Estenosis por alimentación enteral prolongada por sonda nasogástrica

Su frecuencia es baja (2-5%), y suelen aparecer en el contexto de una intervención quirúrgica (sobre todo de neurocirugía) o ante una reanimación prolongada, como los casos de coma. El mecanismo exacto se desconoce, y se señala el posible papel del reflujo, de las maniobras intraoperatorias o de la reanimación, etc. Se localizan de forma casi exclusiva a nivel del esfínter cricofaríngeo, y provocan una disfagia intensa que puede llegar a la afagia total. La exploración ORL faringolaríngea es normal. En un número determinado de casos, dicha estenosis se soluciona de forma definitiva mediante dilataciones simples durante la endoscopia diagnóstica o con el uso de prótesis [75]. No obstante, en los demás casos será necesario realizar una sección del músculo cricofaríngeo. El tratamiento endoscópico con láser (el tipo más frecuente es el de KTP, pero también se puede realizar con láser de CO_2) se ha convertido en la modalidad de elección, y su aplicación se realiza de modo idéntico a la sección del cricofaríngeo para los divertículos de Zenker. La miotomía del CF por acceso cervical es excepcional: solía encontrar una fibrosis de este músculo en los estudios anatomopatológicos.

Estenosis esofágicas posquirúrgicas [74]

Suponen una complicación bastante frecuente de las reconstrucciones de la continuidad del tubo digestivo, con independencia del tipo de técnica. Estas estenosis se localizan a nivel de la anastomosis, o justo por encima, y parecen independientes de la realización de la propia intervención quirúrgica. La disfagia es sobre todo para los sólidos. El tratamiento es endoscópico mediante dilataciones simples, o se completa con la colocación de una prótesis expandible según la localización. Sólo en unos pocos casos la estenosis se puede resolver mediante una plastia con láser, que debe realizarse con prudencia.

Estenosis postendoscopias intervencionistas

Son poco frecuentes después del tratamiento de una lesión esofágica mediante láser. La aplicación de éste nunca debe ser circunferencial. Dichas estenosis se deben sobre todo a los tratamientos de escleroterapia, aunque su frecuencia tiende a disminuir. Debido a la localización de las varices de forma casi exclusiva en el tercio inferior del esófago, estas estenosis se forman a dicho nivel, y se manifiestan como una disfagia baja. El seguimiento endoscópico de tales tratamientos suele permitir un diagnóstico precoz. La solución se obtiene mediante dilataciones prudentes, ayudadas en algunos casos por la colocación de una prótesis expandible [76].

Estenosis posradioterapia

Suelen aparecer en los meses siguientes a la irradiación, aunque también pueden representar una secuela muy tardía. Los antecedentes de irradiación permiten realizar el diagnóstico con bastante facilidad, pero después de haber descartado una recidiva mediante la toma de múltiples biopsias. El cáncer ORL es una etiología frecuente, pero cualquier irradiación cervicomediastínica puede ser la causa: cáncer broncopulmonar, cáncer de mama, enfermedad de Hodgkin, etc. Este tipo de estenosis puede aparecer después de toda irradiación de 45-50 Gy. Se localizan sobre todo en la boca del esófago o en su porción cervical, y son circunferenciales (Fig. 7), en el seno de una fibrosis asociada más o menos a edema. El diagnóstico y el tratamiento son endoscópicos, pero todas las intervenciones endoscópicas requieren extrema prudencia, debido a la fragilidad asociada de la pared. Las dilataciones repetidas y la colocación de prótesis [76, 77] permiten resolver la mayor parte de los casos, en ocasiones con la ayuda de un hilo guía, colocado mediante un amplificador de brillo; algunas no son susceptibles de tratamiento.

Estenosis congénitas del adulto [11, 78]

Se han descrito algunos casos en la bibliografía. Se trata de una estenosis congénita que pasa desapercibida, en la que los pacientes describen una disfagia para los sólidos después de la infancia. Pueden encontrarse todas las localizaciones, sobre todo en el tercio superior o medio del esófago. El diagnóstico se realiza mediante el estudio radiológico o por endoscopia. Las estenosis son circunferenciales, y en ocasiones múltiples. El tratamiento endoscópico por dilatación permite obtener una buena respuesta en todos los casos descritos tras un período de 6 meses.

■ Perforaciones esofágicas

En la actualidad, la perforación esofágica mantiene unas tasas de morbilidad y mortalidad elevadas. En la etiología predominan las causas iatrogénicas, con las maniobras de dilatación en primer lugar, ya se realicen de forma neumática o con bujías.

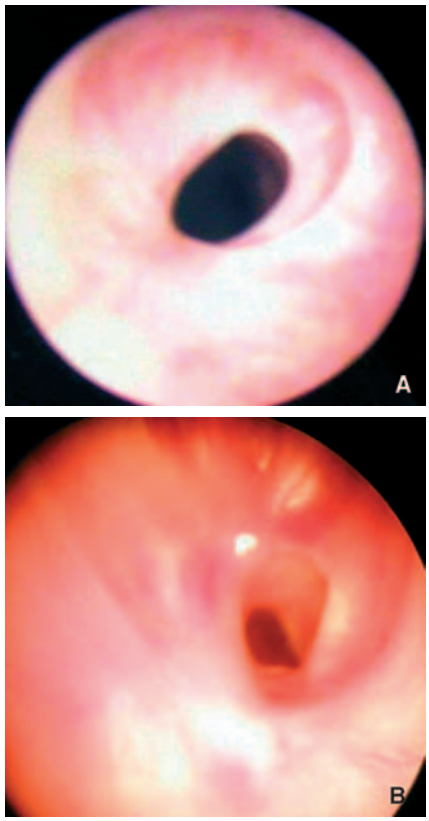

Figura 7. Estenosis esofágica circunferencial.

El pronóstico se relaciona con la situación del paciente, la localización de la perforación, la existencia de una enfermedad esofágica subyacente y, sobre todo, el retraso del tratamiento. Los métodos terapéuticos aún no están bien codificados, y la bibliografía recoge numerosas modalidades, conservadoras o no, lo que atestigua la ausencia de consenso al respecto (Fig. 8).

Patogenia

La mayoría de las perforaciones (64%) se localiza a nivel del esófago torácico [7]. La perforación se debe a una dilatación en la zona, o por encima de una estenosis orgánica que haya motivado la exploración. En estas perforaciones torácicas, la extensión del proceso infeccioso al mediastino es inmediata, y está favorecida por la presión torácica negativa y por la exposición a las enzimas digestivas y a la saliva.

El 36% de las perforaciones se localiza en el esófago cervical superior como consecuencia de la introducción del endoscopio al pasar el seno piriforme por encima de la boca de Killian [7]. En este punto, la perforación se relaciona por un traumatismo directo con el extremo del endoscopio. Algunos factores anatómicos permiten comprender mejor su patogenia: el estrechamiento de la luz esofágica a este nivel, la existencia de una zona de debilidad constituida por el triángulo de Laimer (delimitado por los músculos constrictores de la faringe y el músculo cricofaríngeo), la ausencia de capa muscular en este punto, la hiperextensión cervical y las relaciones muy estrechas del esófago con las vértebras C6-C7, que suelen presentar osteofitos. El divertículo de Zenker aumenta el riesgo de perforación. En las perforaciones cervicales, el proceso infeccioso se difunde sobre todo al espacio retroesofágico, y el mediastino sólo se afecta de forma tardía gracias a los tabiques que unen el esófago a la fascia prevertebral a este nivel.

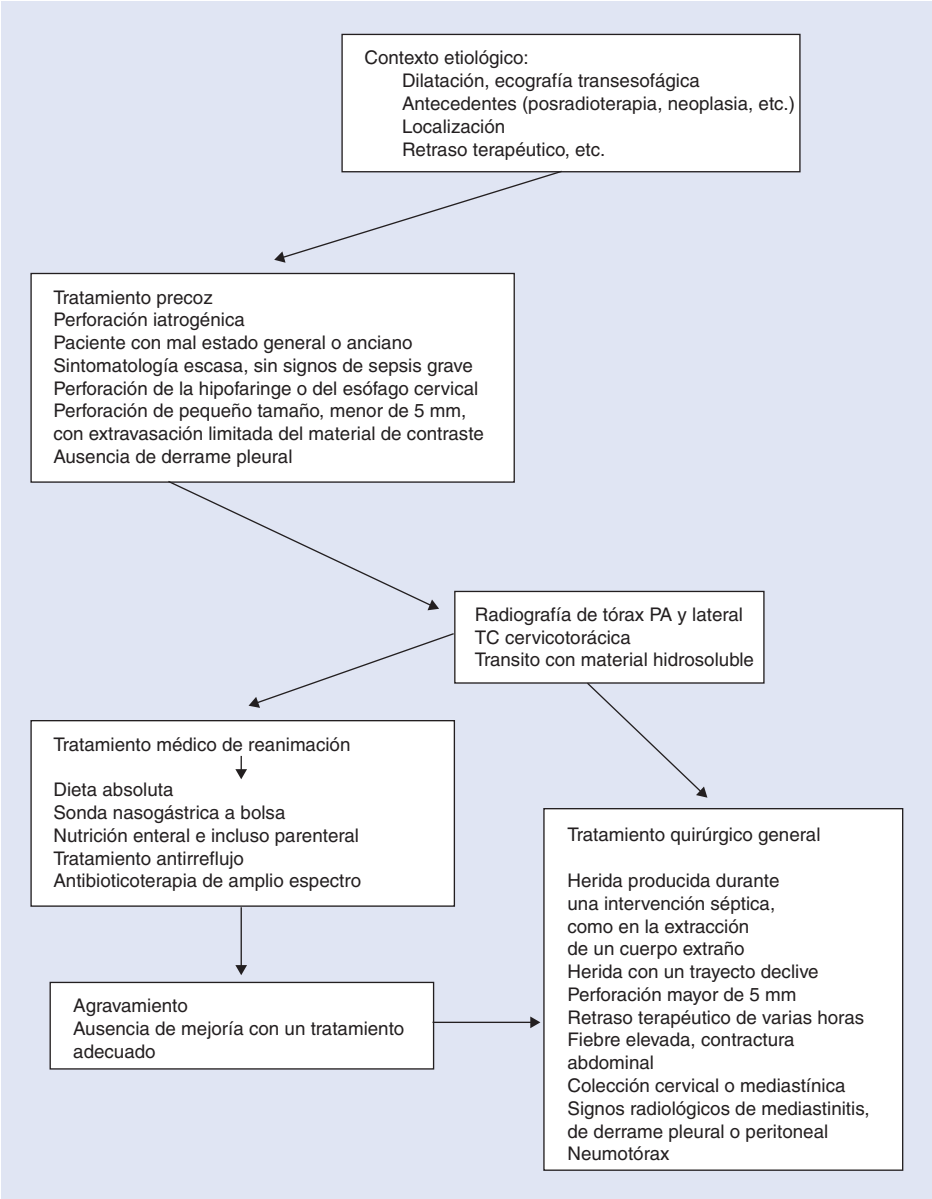

Figura 8. Árbol de decisiones. Perforación esofágica. TC: tomografía computarizada.

Etiologías

Son numerosas y variadas. Las causas iatrogénicas son las más frecuentes, y representan el 55-75% de los casos, mientras que los cuerpos extraños suponen el 15-30% [3, 79-82].

Perforaciones iatrogénicas

El 40% de estas perforaciones aparece durante una endoscopia diagnóstica, y el 60% en una endoscopia terapéutica [7]. La fibroendoscopia esofagogástrica presenta un riesgo de perforación de 1/3.020 a 1/12.644, mientras que en el caso de utilizar un tubo rígido, la cifra es del 1,1% [7, 83]. Sólo un 15% de las perforaciones se produce en un esófago normal, mientras que la presencia de estenosis, neoplásica o no, aumenta el riesgo [79].

Algunas intervenciones terapéuticas endoscópicas tienen una tasa de complicaciones y de perforaciones elevada, y en concreto la colocación de prótesis esofágicas (Fig. 9). El pronóstico desfavorable de estos casos se agrava por el mal estado general de los pacientes. Además, las perforaciones tras la fotocoagulación con láser de Nd-YAG aparecen en el 5% de los casos, y están favorecidas por la radioterapia previa [7]. Las perforaciones tras las maniobras de dilatación se han vuelto

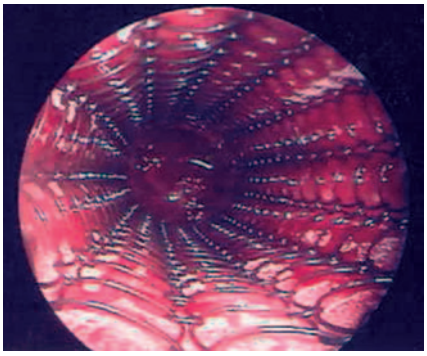

Figura 9. Prótesis esofágica.

infrecuentes (1,5%) desde el uso de hilo guía y de bujías, mientras que su incidencia es del 2,5% en las dilataciones neumáticas [84, 85]. El tratamiento de las varices esofágicas también puede ser su causa, ya sea mediante un taponamiento con sonda de Blakemore, esclerosis o ligadura de las varices. En estos casos, el riesgo parece menor con las ligaduras que con las esclerosis [7]. Los cuerpos extraños son responsables de un 15-30% de las perforaciones, que pueden deberse a la acción directa del objeto, a la isquemia provocada por

la presión de éste sobre la pared esofágica o a las maniobras de extracción [79, 86, 87]. Dichas perforaciones, que aparecen con las maniobras endoscópicas, se pueden equiparar a las que se producen durante la realización de una ecocardiografía transesofágica. Junto al mecanismo traumático directo, las perforaciones pueden deberse al mantenimiento en posición de la sonda con una fuerte presión, que provoca a la vez un efecto térmico e isquemia [83, 88-90]. El riesgo de perforación, cuando la ecocardiografía se realiza de forma intraoperatoria, es excepcional [90]. También puede observarse una perforación esofágica sin relación con la endoscopia, como sucede durante una intubación traqueal, sobre todo si se emplea un tubo con tutor [91]. Las complicaciones debidas a la migración del material de osteosíntesis de la columna cervical son excepcionales. Puede tratarse de una simple compresión, por una placa de osteosíntesis prominente o por un tornillo, o bien una auténtica perforación, a menudo por un tornillo o por un hilo metálico, y en menos ocasiones por la propia placa. En estos casos, la perforación puede aparecer en el postoperatorio inmediato, y se manifiesta como una perforación traumática habitual. También puede aparecer de forma crónica, con un intervalo libre de algunos meses a varios años. En esta forma, la disfagia es el signo principal, y el diagnóstico se confirma mediante la endoscopia y las exploraciones radiológicas [92-94]. Para terminar, deben citarse las perforaciones debidas a accidentes de la intubación, con una falsa vía esofágica por el tutor o por el propio tubo de intubación [91].

Perforaciones espontáneas

Las perforaciones espontáneas fueron descritas por Boerhaave en 1724, y representan un 10-15% de las perforaciones esofágicas. Aparecen, por definición, en un esófago previamente sano, y se producen por un vómito forzado con el estómago lleno. La ruptura se debe a que la presión intraluminal alcanza los 200 mmHg, es decir, cinco veces la presión inducida por el peristaltismo esofágico. Para lograr esta presión, deben coexistir otros factores, como un espasmo cricofaríngeo o un defecto de coordinación de los esfínteres esofágicos inferior y superior, a lo que se añade un bolo alimentario demasiado voluminoso [81]. Este trastorno puede aparecer a cualquier edad, pero es más frecuente en varones de 40-60 años. El alcoholismo parece ser un factor de riesgo [95]. La presencia de un divertículo esofágico también es un factor favorecedor [96]. Asimismo, una perforación espontánea puede producirse aparte del síndrome de Boerhaave y de los esfuerzos del vómito. Se trata entonces de una ruptura insidiosa, de diagnóstico es tardío, y se establece por una pleuritis en la que los estudios bacteriológicos demuestran una infección por gérmenes comensales de la orofaringe o una candidiasis extrahospitalaria. La realización de un tránsito esofágico con contraste hidrosoluble permite el diagnóstico en tales casos [97].

Otras causas

Las perforaciones pueden producirse tras la ingestión de un cáustico o por traumatismos externos, por heridas penetrantes, e incluso por onda expansiva o debido a un «latigazo cervical» por compresión sobre la columna vertebral [95].

Signos clínicos

Varían según la localización de la perforación. De este modo, las perforaciones cervicales se manifiestan por dolor cervical relacionado con la contracción de los músculos esternocleidomastoideos, y las torácicas, por dolor torácico que empeora con la deglución y los movimientos de respiración profunda. La tríada de dolor, fiebre y enfisema no es constante. El signo más frecuente y constante es el dolor de tipo odinofagia asociado a dolor retroesternal y cervical. Puede ser espontáneo o aparecer sólo durante la deglución [98]. Aparece en el 70-95 de los pacientes. La fiebre, la disfagia y las regurgitaciones hemorrágicas se manifiestan en grados diversos. El enfisema subcutáneo es muy evocador, pero sólo se da en la mitad de los casos [95].

De forma esquemática, las perforaciones cervicales se limitan a un dolor cervical con fiebre y signos generales tardíos; las perforaciones torácicas se complican con rapidez hacia un cuadro séptico grave de mediastinitis o de neumomediastinitis. El dolor y el enfisema se asocian con rapidez a signos generales como fiebre, taquicardia, cianosis y disnea. Sin embargo, la localización del dolor puede resultar engañosa: se puede proyectar al abdomen en las perforaciones torácicas e incluso en algunas perforaciones cervicales [80].

El dolor constituye un signo de alarma durante el seguimiento tras una exploración endoscópica. Su aparición requiere que se soliciten las pruebas diagnósticas complementarias.

En las perforaciones espontáneas, el diagnóstico se basa en la asociación de vómitos, dolor torácico y enfisema subcutáneo cervical, una tríada que, por desgracia, sólo aparece en el 20% de los casos. Por lo general, los vómitos se producen durante una comida copiosa, seguidos de inmediato de dolor torácico súbito y muy intenso, de localización retroesternal y con posibilidad de irradiarse a los hombros, la columna torácica o el epigastrio, lo que orienta hacia un cuadro abdominal. El enfisema subcutáneo aparece de forma secundaria [81].

Exploraciones complementarias

El diagnóstico positivo se basa en la demostración de la perforación, al buscar los signos indirectos en las radiografías simples, y luego los signos directos en las realizadas con contraste.

Radiografías simples

Las radiografías torácica y de los tejidos blandos del cuello permiten detectar un enfisema subcutáneo en el 95% de las perforaciones cervicales y en el 40% de las torácicas. Al contrario, en el 50% de las perforaciones torácicas aparece un derrame pleural o neumotórax, que son infrecuentes en las perforaciones cervicales [7]. A nivel torácico, el neumomediastino es el signo más sugestivo. Puede ser discreto y revelarse a través de los signos indirectos: ensanchamiento mediastínico o imagen de doble contorno del corazón derecho. También puede que no aparezca [95]. Por último, las radiografías simples pueden demostrar un cuerpo extraño radiopaco. Este estudio radiológico simple debe permitir un diagnóstico precoz, e incluso «preventivo», al realizarse de forma sistemática durante la vigilancia de 12-24 horas tras la realización de cualquier procedimiento endoscópico peligroso en potencia, antes del alta del paciente [98].

Radiografías con contraste

El contraste de elección debe ser de tipo hidrosoluble, pues este tipo provoca poca lesión tisular, aunque presenta un 20-25% de falsos negativos. El bario proporciona mejores imágenes, pero debe evitarse, debido a las lesiones tisulares que puede originar [98]. En la práctica, el contraste hidrosoluble debe emplearse de

primera intención y, si el resultado es negativo, se realiza un nuevo tránsito con bario. Según algunos autores, cuando existe una sospecha de fístula bronco-esofágica, está indicado realizar una TC, que será más sensible [98].

Este tránsito debe efectuarse en un paciente sin sonda nasogástrica y en posición horizontal. Permite el diagnóstico al demostrar la fuga de material de contraste al mediastino.

En las perforaciones espontáneas, el diagnóstico es difícil y la radiografía torácica inicial puede mostrarse normal. Es preciso repetirla algunas horas más tarde, para ver la aparición de neumomediastino o de enfisema cervical. El tránsito con material hidrosoluble es normal en el 10% de los casos, en los que la TC será la prueba que permitirá el diagnóstico [81].

Tratamiento

No existe un único tratamiento de las perforaciones esofágicas, y depende de la etiología, de su extensión, del retraso terapéutico y de la gravedad del cuadro clínico. El tratamiento puede ser sólo médico, con vigilancia estrecha, o quirúrgico. En este último caso, se debe estudiar la cuestión de la conservación o extirpación del esófago, según la etiología y el tamaño de la perforación.

Las indicaciones del tratamiento médico son [86, 98, 99]:

- tratamiento precoz;
- al contrario, ante un retraso muy prolongado y un pronóstico muy desfavorable;
- perforación iatrogénica;
- paciente en mal estado o anciano;
- síntomas escasos, sin signos de sepsis grave;
- perforación de la hipofaringe o del esófago cervical;
- perforación de pequeño tamaño, inferior a 5 mm, con escasa extravasación de material de contraste;
- ausencia de derrame pleural.

Consiste en dieta absoluta, colocación de una sonda nasogástrica para aspiración, nutrición enteral, e incluso parenteral con un aporte calórico suficiente, tratamiento antirreflujo, ventilación y reposición hidroelectrolítica. Se debe iniciar una antibioticoterapia de amplio espectro, que cubra sobre todo *Bacteroides fragilis,* mediante cefalosporinas de tercera generación, aminoglucósidos y/o metronidazol.

Se debe seguir una vigilancia clínica (umbral de dolor, curva de temperatura, ausencia de contractura abdominal) y radiológica (radiografías simples torácicas, e incluso TC para estudiar el mediastino). Hay que apreciar una mejoría evidente en las primeras 24 horas, y se realizará un control radiológico o endoscópico a los 8 días.

El tratamiento quirúrgico está indicado en caso de agravamiento o de ausencia de mejoría de un paciente que haya recibido tratamiento médico y que se encuentre bajo vigilancia, o de primera intención en las siguientes situaciones [81]:

- herida producida durante una intervención séptica, como la extracción de un cuerpo extraño;
- herida con un trayecto declive;
- perforación superior a 5 mm;
- retraso terapéutico de varias horas;
- fiebre elevada, contractura abdominal;
- colección cervical o mediastínica;
- signos radiológicos de mediastinitis, de derrame pleural o peritoneal;
- neumotórax.

Este tratamiento quirúrgico incluye el cierre de la perforación y la extirpación o exclusión del esófago, así como el drenaje de las colecciones. La intervención se realiza mediante cervicotomía, toracotomía e incluso por laparotomía, según la zona de la perforación [86]. Debe darse prioridad a los tratamientos que conserven el esófago [80, 100, 101]. La sutura de la perforación se protege con un colgajo de músculos infrahioideos, de esternocleidomastoideo, o con un colgajo de pleura. Cuando la reparación no es posible debido al sufrimiento tisular (en caso de tratamiento tardío), se realiza una resección o una exclusión temporal. El restablecimiento de la continuidad se lleva a cabo en el mismo acto quirúrgico o en un segundo tiempo. La esofagectomía está indicada ante un proceso tumoral [102], en las estenosis pépticas, en las perforaciones iatrogénicas por esclerosis de varices esofágicas [103], así como (para algunos autores) en caso de RGE grave [79]. En los cánceres de esófago inoperables, pueden colocarse endoprótesis para cerrar la perforación y evitar la mediastinitis [103, 104].

El tratamiento de las perforaciones debidas a material de osteosíntesis está mal codificado, debido a la diversidad de formas de aparición de la perforación y de las lesiones anatómicas. Además de reparar la perforación, se debe extraer el material [93, 94].

El tratamiento de las perforaciones espontáneas es exclusivamente quirúrgico y conservador si no se demora más de 24 horas. En caso contrario, se debe realizar una fistulización dirigida o una exclusión [81].

Pronóstico

Los factores pronósticos habituales relacionados con el estado general, la edad, el sexo y la comorbilidad no presentan un riesgo significativo desde el punto de vista estadístico, ni siquiera la etiología (espontánea o instrumental) ni la localización de la lesión [86]. El único factor significativo que admiten todos los autores es la demora terapéutica [81, 82, 86, 87, 98, 103, 105, 106]. La mortalidad sigue siendo elevada, del orden del 15-25%, según la localización y la etiología [80, 105]. Si el tratamiento se realiza en las primeras 24 horas, es del 8-31%, frente al 60-70% si tiene lugar de forma tardía [81].

■ Fístulas esofágicas

El esófago puede presentar fístulas con todos los órganos que le rodean, pero las más frecuentes en el adulto son las fístulas traqueoesofágicas (FTE), a mucha distancia de las aortoesofágicas por ruptura de aneurismas aórticos adquiridos o por enfermedades propias de la aorta, como una enfermedad de Takayasu [107].

El interés para el ORL, el cirujano cervicofacial y el endoscopista se refiere sobre todo a las comunicaciones entre el esófago y la tráquea.

Fístulas traqueoesofágicas

Las fístulas traqueoesofágicas adquiridas son una enfermedad poco común, y se deben exclusivamente a la complicación de causas muy variadas. Pueden acompañarse de una estenosis de uno o ambos órganos, o bien complicar una perforación previa de uno o ambos. Estas serán las que se estudiarán en detalle.

Postintubación

Etiología

La causa más frecuente de estas FTE, a excepción de los procesos malignos, es la complicación de una herida por un tubo de intubación y/o una cánula de traqueo-

tomía, sobre todo en una reanimación prolongada. En estos casos siempre existe un carácter medicolegal. Muchas veces, el mecanismo fisiopatológico es, como en todas las perforaciones y fístulas, un déficit vascular de la mucosa traqueal o esofágica. Cualquier enfermedad asociada que conlleve una disminución de la presión arterial a este nivel, hipotensión, bajo flujo, etc., es por sí misma un factor de riesgo [108]. No obstante, la principal causa de este bajo flujo en una zona traqueal es una presión excesiva realizada por el balón de «hermeticidad» sobre la mucosa traqueal que le rodea. Aunque ya no se deben a un inflado inadecuado, como solía ocurrir con anterioridad, gracias a la eficacia de la vigilancia que se realiza en todos los servicios de reanimación y al uso de los balones de baja presión, suele deberse a una hiperpresión durante un acceso de tos o por agitación del paciente, o bien durante la respiración espontánea. La duración de la ventilación es, sin duda, un factor adicional para la aparición de estas circunstancias. La compresión de la pared traqueal contra los planos posteriores, con independencia de la causa, también agrava este riesgo, como sucede sobre todo ante la presencia de una sonda nasogástrica.

El reflujo esofagofaringotraqueal también aumenta este riesgo, y la propia saliva tiene un efecto necrosante a nivel del balón. Sin duda, ocurre lo mismo con cualquier infección en este punto, que es difícil de evitar.

Además, las extubaciones involuntarias y las intubaciones repetidas representan una causa no despreciable de dicha complicación. Todos estos factores etiológicos provocan una necrosis de la pared posterior de la tráquea, con extensión más o menos considerable a los anillos traqueales, y después de la pared del esófago, que es más resistente.

Clínica [109, 110]

El diagnóstico puede realizarse durante la reanimación. La aparición de dificultades de ventilación, de secreciones más abundantes, que se definen enseguida como «salivales» o compatibles con líquido gástrico en una neumopatía permite sospechar de forma precoz esta complicación, en tanto que la presión del balón no se puede controlar («signo del megabalón» en la radiografía)

El diagnóstico pasado un tiempo tras la extubación suele resultar mucho más complicado, debido a su carácter insidioso [110]. El signo más frecuente es la tos casi constante tras la ingestión de alimentos o después de deglutir saliva. Se debe establecer una sospecha elevada en todos los pacientes que presenten un riesgo a desarrollar esta enfermedad.

En ambos casos, se debe realizar de inmediato un control endoscópico, mediante fibroendoscopia traqueal y esofagoscopia [111]. La demostración de esta comunicación traqueoesofágica no supone problemas si el diámetro es amplio y si se pone de manifiesto de forma evidente la salida de saliva o alimentos, incluso con la posible visualización de la sonda nasogástrica. Por el contrario, una fístula de pequeño tamaño puede ser difícil de visualizar, y es obligatorio realizar una endoscopia con tubo rígido ante la mínima duda, comenzando por la exploración de toda la longitud de la tráquea.

En esta etiología, la comunicación se localiza sobre todo en la mitad superior de la tráquea, y a veces puede ocultarse en una zona de estenosis.

Cualquier otra exploración es superflua. Un tránsito con material de contraste puede permitir sin duda alguna el diagnóstico, al igual que la TC torácica, pero estos métodos sólo tienen una posible indicación si está contraindicada la endoscopia general mediante anestesia general en las formas de presentación incompleta [112].

Tratamiento [112-115]

El objetivo inmediato es minimizar el riesgo de complicaciones pulmonares después de haber realizado la evaluación clínica y endoscópica.

El tubo de intubación o la cánula de traqueotomía deben colocarse bajo control óptico, situando el balón lo más alejado posible por debajo de la zona de la FTE. En los pacientes no intubados, la indicación se establecerá según la repercusión pulmonar.

Debe fijarse una dieta absoluta. Resulta aconsejable evitar cualquier reflujo gastroesofágico mediante la colocación de una gastrostomía, y mejor aún, incluso mediante una yeyunostomía con un sistema antirreflujo. Se desaconseja colocar una sonda nasogástrica, debido a su riesgo potencial de agravar el reflujo y de irritación adicional de la mucosa alrededor de la FTE. Es preciso administrar un aporte hipercalórico.

El cierre de la FTE se debe realizar lo antes posible [110, 112], ya que el cierre espontáneo no es más que una posibilidad «milagrosa». El retraso depende del estado del paciente y, sobre todo, de las posibilidades de retirar la ventilación asistida. La ventilación con presión positiva puede provocar, tras la «reparación» de la FTE, el deterioro del resultado por dehiscencia o reestenosis. Se asocia un tratamiento médico para solucionar la infección y corregir los trastornos analíticos.

La exclusión bipolar del esófago se ha convertido en una medida excepcional, como consecuencia de la mejoría de las posibilidades de cierre de la comunicación, por lo que en este cuadro es sólo el último recurso, o una solución paliativa. Constituye una medida difícil, debido al contexto medicolegal subyacente.

Se han descrito diferentes técnicas de cierre quirúrgico en la bibliografía. De ellas, el acceso cervical suele bastar para esta etiología, debido a la localización en la parte superior de la tráquea [113]. Los progresos recientes provienen de la posible utilización de prótesis expandibles mediante endoscopia, tanto en la tráquea como en el esófago. Al igual que en la estenosis de uno de dichos órganos, son las prótesis expandibles las que se emplean en la actualidad [114, 115]. En las fístulas, su colocación debe realizarse mediante control visual. Su uso puede ser temporal o definitivo, y permiten, en caso necesario, continuar la ventilación asistida en las mejores condiciones. La utilización de una prótesis en cada órgano, como en ocasiones se revela útil en las enfermedades malignas, no es recomendable aquí, a causa de la compresión que provoca la «formación de un sándwich» de la mucosa de cada lado de la fístula. La elección del órgano donde deberá situarse la prótesis depende de la hermeticidad que se aporte, ya que la mucosa traqueal puede cicatrizar de forma espontánea en un plazo razonable si se asegura cualquier fuga proveniente del esófago y si la comunicación es pequeña. No sucede lo mismo en el caso contrario para la mucosa esofágica. Una prótesis traqueal puede ser necesaria en caso de estenosis traqueal residual después de la reparación quirúrgica. La colocación de prótesis se realiza mucho mejor mediante endoscopia rígida, que ofrece más posibilidades.

Debe realizarse una adecuada prevención, sobre todo mediante controles periódicos con fibroendoscopio, de la ubicación correcta de los tubos y cánulas, así como del buen estado de la mucosa traqueal, a fin de evitar estas complicaciones en todas las reanimaciones prolongadas.

Otras situaciones

Etiologías

Maniobras instrumentales. Estas maniobras, sobre todo las que se refieren al esófago, pueden provocar una FTE. La comunicación entre la tráquea y el esófago suele producirse en dos fases, por evolución de una perforación esofágica. La ubicación suele ser distal a la boca del esófago, pero puede situarse más baja, e incluso con un bronquio principal [116]. Puede deberse a maniobras de dilatación, de esclerosis vascular o de exéresis endoscópica de una lesión benigna, y casi siempre se asienta en un esófago patológico (irradiación previa, quemadura, etc.). Los problemas relacionados con los cuerpos extraños puntiagudos se aproximan a este cuadro, con una comunicación traqueoesofágica que a menudo se produce en dos fases.

Complicaciones de una cirugía esofágica. En otros casos, puede tratarse de complicaciones de una intervención sobre el esófago, sobre todo en relación con una sutura de su pared, secundaria a un absceso, o a una necrosis por isquemia de una extremidad de la anastomosis realizada para reconstruir la continuidad del eje digestivo. La localización puede estar a cualquier nivel, hacia la tráquea o un bronquio [116]. Las demás intervenciones descritas en la bibliografía sólo son anecdóticas: cirugía de un divertículo (sobre todo por tracción) con fístula broncoesofágica [117], tiroidea, etc.

Traumatismos. Algunos traumatismos [118], cervicales o sobre todo torácicos, ya sean abiertos o cerrados, pueden provocar una FTE, que se localiza en la mayoría de las ocasiones próxima a la carina. El diagnóstico suele ser difícil y tardío, bien por su carácter insidioso o bien por los signos asociados, que pasan al primer plano. El diagnóstico se debe sospechar sobre todo por la aparición de tos con cada ingesta alimentaria.

Causas médicas. La bibliografía recoge periódicamente numerosas enfermedades inflamatorias o infecciosas como causa de estas FTE, pero como casos aislados, debido a su escasa frecuencia [116, 119]: tuberculosis, Crohn, actinomicosis, absceso pulmonar, silicosis, histoplasmosis, Wegener, etc. A menudo están favorecidas por una inmunodepresión (SIDA, etc.). La principal localización se ubica en uno de los bronquios principales.

Diagnóstico

Lo más frecuente es que resulte muy difícil, con un retraso muy prolongado. Los síntomas son más o menos insidiosos y crónicos: dolor torácico, síndrome febril repetido, hemoptisis, etc., y sobre todo tos durante las comidas, así como episodios de neumonía. La exacerbación de estos signos es la que conduce al diagnóstico, bien al pensar en la posibilidad de esta causa o bien, con más frecuencia, al descubrir signos muy sugerentes cuando se realizan pruebas de imagen (radiografía de tórax o, sobre todo, TC [118], tránsito esofagogastroduodenal [TEGD]) y, en especial, una endoscopia. Esta última es absolutamente indispensable: aunque la fibroendoscopia traqueal o esofágica muestra casi siempre la fístula, la realizada mediante tubo rígido posibilita un estudio mucho más preciso, y puede permitir, al mismo tiempo, la protección del árbol respiratorio por la colocación de una prótesis endotraqueal, incluso de forma transitoria. Sin duda, la obtención de muestras bacteriológicas y de biopsias siempre resulta indispensable para mostrar la causa y, sobre todo, descartar una lesión maligna.

Tratamiento [120-123]

Además de las causas infecciosas o inflamatorias, cuyo tratamiento médico dirigido puede resolver por sí mismo algunos casos, las FTE o bronquiales requieren una intervención quirúrgica según las mismas técnicas que las debidas a la reanimación. El estado general y respiratorio está mucho menos alterado, lo que facilita la cirugía de cierre. No obstante, el uso de prótesis expandibles, traqueales y/o esofágicas, proporciona un medio elegante y sencillo para cerrarlas, dado que el diámetro de las fístulas suele ser pequeño, y no existe el carácter necrótico perifistular. Estas prótesis también son útiles en los fracasos de las cirugías reparadoras [124]. Entre las numerosas técnicas quirúrgicas descritas [125], las que proporcionan las mejores posibilidades de éxito recurren a la resección-anastomosis traqueal, asociada a la sutura de la herida esofágica, reforzada a menudo mediante un aporte de tejido [126] (colgajo musculocutáneo, etc.) o con material exógeno [127] (politetrafluoroetileno, etc.). Resulta indispensable separar ambas suturas para que no estén enfrentadas, y de ese modo evitar los fracasos. Además, el cierre de la ruptura esofágica siempre debe tener prioridad sobre la de la tráquea, ya que la hermeticidad digestiva es la clave del éxito.

Caso concreto de las fístulas traqueoesofágicas de rehabilitación vocal de las laringectomías totales

Ya se realicen mediante derivación musculomucosa o por una prótesis fonatoria, el problema de la hermeticidad durante la alimentación es primordial, y puede provocar su cierre, a menudo complicado, como lo atestigua el gran número de técnicas descritas [128]: inyección local de grasa autóloga, colgajos locales, resección de la zona fistulosa mediante reparación del traqueostoma, desdoblamiento del tracto traqueoesofágico y sutura en dos planos separados por puntos invertidos de la mucosa digestiva y después de la traqueal, etc. El empleo de prótesis esofágicas herméticas del tipo de derivación salival o, sobre todo, expandible cubierta, es de gran ayuda para resolver este problema.

■ Bibliografía

[1] Clouse RE, Parks T. Development and clinical validation of a solid-state high-resolution pressure measurement system for simplified and consistent esophageal manometry. *Am J Gastroenterol* 2003;**98**:532.

[2] Le Stang E, Bonnin F. Scintigraphie œsophagienne : apport des examens radio isotopiques à la pathologie œsophagienne. *Encycl Méd Chir* (Elsevier SAS, Paris); Gastroentérologie, 9-014-C-30 1997: 4p.

[3] Barrière E, Courat L, Sautereau D, Létard JC. Endoscopie diagnostique et thérapeutique du tractus digestif supérieur *Encycl Méd Chir* (Elsevier SAS, Paris); Gastroentérologie, 9-013-B-06, 2002: 15p.

[4] Houcke PE, Delmotte JS. Aspects endoscopiques de l'œsophage normal. *Encycl Méd Chir* (Elsevier SAS, Paris); Gastroentérologie, 9-013-A-12, 2000: 8p.

[5] Frèche C. In: *L'endoscopie diagnostique et thérapeutique en ORL*. Paris: Société française d'oto-rhino-laryngologie et de chirurgie de la face et du cou; 1989. p. 185-200.

[6] Ramirez FC, Shaukat M, Young MA. Feasibility of string-capsule endoscopy in the diagnosis of oesophageal mucosal disorders. *Am J Gastroenterol* 2003;**98**(suppl):S31 [abstract].

[7] Bigard MA, Bronowicki JP, Hudziak H, Claviere C, Anciaux P. Complications de l'endoscopie digestive *Encycl Méd Chir* (Elsevier SAS, Paris); Gastroentérologie, 9-013-V-05, 1996: 14p.

[8] Naveau S. Laser et électrocoagulation. *Encycl Méd Chir* (Elsevier SAS, Paris); Gastroentérologie, 9-014-M-10, 2001: 6p.

[9] Hoeffel C, Legmann P, Oudjit A, Benkanoun S, Fayet P, Hazebroucq V, et al. Imagerie du tube digestif. Intérêt diagnostique. *Encycl Méd Chir* (Elsevier SAS, Paris); Gastroentérologie, 9-011-B-20, 1996: 12p.

[10] Hoeffel C, Legmann PC, Oudjit A. Imagerie du tube digestif. Techniques. Imagerie des urgences digestives. *Encycl Méd Chir* (Elsevier SAS, Paris); Gastroentérologie, 9-011-B-10, 1996: 8p.

[11] Mounier-Kuhn P, Labayle J, Haguenauer JP, Poncet P, Traissac L. In: *La bouche de l'œsophage. Rapport du congrès français d'ORL*. Paris: Arnette; 1971. p. 12-41.

[12] Barany M. ATPase activity of myosin correlated with speed of muscle shortening. *J Gen Physiol* 1967;**50**:197-218.

[13] Whitmore I. Oesophageal striated muscle arrangement and histochemical fibre types in guinea-pig, marmoset, macaque and man. *J Anat* 1982;**134**:685-95.

[14] Broniatowski M, Sonies BC, Rubin JS, Bradshaw CR, Spiegel JR, Bastian RW, et al. Current evaluation and treatment of patients with swallowing disorders. *Otolaryngol Head Neck Surg* 1999;**120**:464-73.

[15] Kahrilas PJ. Upper esophageal sphincter function during antegrade and retrograde transit. *Am J Med* 1997; **103**(suppl5A):56S-60S.

[16] Plant RL. Anatomy and physiology of swallowing in adults and geriatrics. *Otolaryngol Clin North Am* 1998;**31**:477-88.

[17] Veenker EA, Andersen PE, Cohen JI. Cricopharyngeal spasm and Zenker's diverticulum. *Head Neck* 2003;**25**:681-94.

[18] Westrim KM, Ergun S, Carsloo B. Zenker's diverticulum: a historical review and trends in therapy. *Acta Otolaryngol* 1996;**116**:351-60.

[19] Cook IJ, Blumbers P, Jamieson CG. Structural abnormalities of the cricopharyngeal muscle in patients with pharyngeal (Zenker's) diverticulum. *J Gastroenterol Hepatol* 1992;**7**: 556-62.

[20] Lerut T, van Raemdonck D, Guelinckx P, Dom R, Geboes K. Zenker's diverticulum: Is a myotomy of the cricopharyngeus useful? How long should it be? *Hepatogastroenterology* 1992;**39**:127-31.

[21] Venturi M, Bonavina L, Colombo L. Biochemical makers of upper esophageal sphincter compliance in patients with Zenker's diverticulum. *J Surg Res* 1997;**70**:46-8.

[22] Cook IJ, Gabb M, Panagopoulos V, Jamieson GG, Dodds WJ, Dent J, et al. Pharyngeal (Zenker's) diverticulum is a disorder of upper esophageal opening. *Gastroenterology* 1992;**103**: 1229-35.

[23] Ellis FH, Schlegel JF, Lynch VP, Payne WS. Cricopharyngeal myotomy for pharyngoesophageal diverticulum. *Ann Surg* 1969;**170**:340-9.

[24] Jackson C, Shallow TA. Diverticula of the esophagus: pulsion, traction, malignant, and congenital. *Trans R Coll Physicians* 1925;**47**:39-65.

[25] Negus VE. Pharyngeal diverticula: observations on their evolution and treatment. *Br J Surg* 1950;**38**:129-45.

[26] Lund WS. The cricopharyngeal sphincter: its relationship to the relief of pharyngeal paralysis and the surgical treatment of the early pharyngeal pouch. *J Laryngol Otol* 1968;**82**:353-67.

[27] Walters DN, Battl JW, Portera CA, Blizzard JD. Zenker's diverticulum in the elderly: a neurologic etiology? *Am Surg* 1998;**64**:909-11.

[28] Fulp SR, Castell DO. Manometric aspects of Zenker's diverticulum. *Hepatogastroenterology* 1992;**39**:123-6.

[29] Smiley TB, Caves PK, Porter DC. Relationship between posterior pharyngeal pouch and hiatus hernia. *Thorax* 1970;**25**: 725-31.

[30] Gerhardt DC, Schuck TJ, Bordeaux RA, Winship DH. Human upper esophageal sphincter: response to volume, osmotic, and acid stimuli. *Gastroenterology* 1978;**75**:268-74.

[31] Stanciu C, Bennett JR. Upper oesophageal sphincter yield pressure in normal subjects and in patients with gastro-oesophageal reflux. *Thorax* 1974;**29**:459-62.

[32] Delahunty JE, Margulies SI, Alonso WA. The relationship of reflux oesophagitis to pharyngeal pouch (Zenker's diverticulum) formation. *Laryngoscope* 1971;**81**:570-7.

[33] Ellis EH, Gibb SP, Williamson WA. Current state of cricopharyngeal myotomy for cervical esophageal dysphagia. *Eur J Cardiothorac Surg* 1996;**10**:1033-9.

[34] Migliore M, Payne H, Jayasingham K. Pathophysiologic basis for operation on Zenker's diverticulum. *Ann Thorac Surg* 1994;**57**:1616-21.

[35] Resouly A, Braat J, Jackson A, Evans H. Pharyngeal pouch: link with reflux and esophageal dysmotility. *Clin Otolaryngol* 1994;**19**:241-2.

[36] Sasaki CT, Ross DA, Hundal J. Association between Zenker diverticulum and gastroesophageal reflux disease: development of a working hypothesis. *Am J Med* 2003;**115**: 169-71.

[37] Williams RB, Ali GN, Cook IJ. Cricopharyngeal myotomy does not increase the risk of esophegopharyngeal acid regurgitation. *Am J Gastroenterol* 1999;**94**:3448-54.

[38] Magne E. Le diverticule pharyngo-œsophagien. Étude à propos de 60 observations. [thèse de médecine], Lyon, 1986.

[39] Desaulty A, Pilliaert JM, Delcroix JM, Delcroix G. À propos d'un cas de diverticule de Zenker dégénéré. *J Fr ORL* 1975; **24**:535-8.

[40] Gaillard J, Haguenauer JP, Pignal JL, Dubreuil C. Cancérisation d'un diverticule pharyngo-œsophagien. *J Fr ORL* 1980;**29**:400-2.

[41] Pech A, Reboud E, Cannoni M, Thomassin JH. Cancérisation d'un diverticule pharyngo-œsophagien. *J Fr ORL* 1981;**30**: 113-28.

[42] Rebattu J, Gaillard J, Takysawa H. Cancérisation d'un diverticule de Zenker. *Bull ORL Lyon* 1950;**3**:159.

[43] Dohlman G, Mattson O. The endoscopic operation for hypopharyngeal diverticula. *Arch Otolaryngol* 1960;**71**: 744-52.

[44] Holinger PH, Johnston KC. Endoscopic surgery of Zenker's diverticula. Experience with the Dohlman technique. *Ann Otol Rhinol Laryngol* 1995;**104**:751-7.

[45] Holinger LD, Benjamin B. New endoscope for (laser) endoscopic diverticulotomy. *Ann Otol Rhinol Laryngol* 1987; **96**:658-60.

[46] Remacle M, Lawson G, Mayne A. La chirurgie du diverticule pharyngo-œsophagien par voie endoscopique au laser CO_2. *Rev Off Soc Fr ORL* 1992;**15**:21-6.

[47] Van Overbeeck JJ, Hoeksema PE. Endoscopic treatment of hypopharyngeal diverticulum: 211 cases. *Laryngoscope* 1982;**92**:88-91.

[48] Van Overbeeck JJ, Hoeksema PE, Edens ET. Microendoscopic surgery the hypopharyngeal diverticulum using electrocoagulatioon or carbon dioxide laser. *Ann Otol Rhinol Laryngol* 1984;**93**:34-6.

[49] Kuhn FA, Bent JP. Zenker's diverticulotomy using the KTP/532 laser. *Laryngoscope* 1992;**102**:946-50.

[50] Martin-Hirsch DP, Newbegin CJ. Autosuture GIA gun: a new application in the treatment of hypopharyngeal diverticula. *J Laryngol Otol* 1993;**107**:723-5.

[51] Scher RL, Richtsmeier WJ, Scher RL, Richtsmeier WJ. Endoscopic staple-assisted esophagodiverticulostomy for Zenker's diverticulum. *Laryngoscope* 1996;**106**:951-6.

[52] Goldman LP, Xeigert JM. Corrosive substance ingestion: a review. *Am J Gastroenterol* 1984;**79**:85-90.

[53] Clausen JO, Nielsen TL, Fogh A. Admission to Danish hospitals after suspected ingestion of corrosives- a nationwide survey (1985-1988) comprising children aged 0-14 years. *Dan Med Bull* 1994;**41**:234-7.

[54] Laugel V, Beladdade J, Escande B, Simeoni U. L'ingestion accidentelle de pile-bouton. *Arch Pediatr* 1999;**6**:1231-5.

[55] Hawkins DB, Demeter MJ, Barnett TE. Caustic ingestion: controversies in management.A review of 214 cases. *Laryngoscope* 1980;**90**:98-109.

[56] Gossot D, Tagny G, Sarfati E, Celerier M. Les lésions digestives provoquées par l'ingestion d'ammoniaque. *Gastroenterol Clin Biol* 1990;**14**:191-2.

[57] Claudel P, Bonvoisn B, Morgon A, Bontemps P. Nouveau protocole thérapeutique pour prévenir les sténoses caustiques œsophagiennes : intérêt d'une sonde de calibrage en Silastic. *Acta Endosc* 1982;**12**:1293-302.

[58] Taillens JP. La cortisone dans le traitement des œsophagites aiguës corrosives. *Ann Otolaryngol Chir Cervicofac* 1970;**87**: 621-36.

[59] Gaudreault P, Parent M, McGuigan MA, Chicoine L. Predictability of esophageal injury from signs and symptoms: a study of caustic indestion in 378 children. *Pediatrics* 1983; **71**:767-70.
[60] Christensen HB. Prediction of complications following unintentional caustic ingestion in children. Is endoscopy always necessary? *Acta Paediatr* 1995;**84**:1177-82.
[61] Guelrud M, Arocha M. Motor function abnormalitis in acute cauqtic esophagitis. *J Clin Gastroenterol* 1980;**2**:247-50.
[62] Di Costanzo J. Place de l'endoscopie dans les atteintes corrosives du tractus digestif supérieur. *Acta Endosc* 1980;**10**: 159-61.
[63] Hopkins RA, Postlewait RW. Caustic burns and carcinoma of the oesophagus. *Ann Surg* 1981;**194**:146-8.
[64] Weiner GM, O'Connell JE. Oropharyngeal burns from microwave ovens: case report and review of the literature. *J Otolaryngol* 1995;**24**:368-9.
[65] Millar AJ, Numanoglu A, Rode H. Detection of caustic oesophageal injury with technetium 99m-laballed sucralfate. *J Pediatr Surg* 2001;**36**:262-5.
[66] Deneuville M, Andreassian B, Charbonnier JY, Assens P, Dubost CI, Celerier M. Complications trachéobronchiques graves des ingestions de caustique chez l'adulte. Un cas de perforation guéri par patch pulmonaire. *J Chir (Paris)* 1984; **121**:1-6.
[67] Morgon A, Dubreuil C, Disant F, Rochas P. Œsophagite corrosive chez l'enfant : à propos de 56 cas. *J Fr Otorhinolaryngol Audiophonol Chir Maxillofac* 1984;**33**: 503-11.
[68] Romanet P, Cosmidis A, Faivre J. Tumeurs bénignes de l'œsophage. *Encycl Méd Chir* (Elsevier SAS, Paris); Otorhinolaryngologie, 20-816 A-10,-1996: 6p.
[69] Bhattacharya S, Mahmud S, McGlinchey I. Nassar Intramural pseudodiverticulosis of the esophagus. *Surg Endosc* 2002;**16**: 714-5.
[70] Elabsi M, Echarrab M, Oudanane M, el Ounani M, Chkoff R, Zizi A. Intramural pseudodiverticulosis of the esophagus: a case report and review of the literature. *Ann Chir* 2002;**127**: 637-40.
[71] Yakoob J, Jafri W, Hussainy AS. Candida oesophagitis with hepatitis C virus: An uncommon association. *Eur J Gastroenterol Hepatol* 2003;**15**:701-3.
[72] Bonacini M. Medical management of benign oesophageal disease in patients with human immunodeficiency virus infection. *Dig Liver Dis* 2001;**33**:294-300.
[73] Lingelbach A, Seidl HP, Frimberger E, Traidl-Hoffmann C, Ring J, Hofmann H. Chronic mucocutaneaous candidasis with severe oesophageal stricture. *Mycoses* 2003;**46**(suppl1):15-8.
[74] Guardio JM, Connor JT, Vela MF, Richter JE. Pneumatic dilation for the treatment of Achalasia in patients with and without prior Heller myotomy. *Am J Gastroenterol* 2003; **98**(suppl9):522-3.
[75] Goldschmid S, Boyce HW, Nord HJ. Treatment of pharyngoesophageal stenosis by polyvinyl prosthesis. *Gastrointest Endosc* 1988;**83**:513-8.
[76] Song HY, Jung HY, Park SI. Covered rerievable, expandable nitinol stents in patients with benign espohageal strictures: initial experience. *Radiology* 2000;**217**:551-7.
[77] Song HY, Choi KC, Kwon HC, Yang DH, Cho BH, Lee ST. Esophageal strictures: treatment with a new design of modified Gianturco stent. Work in progress. *Radiology* 1992; **184**:729-34.
[78] Katzka DA, Levine MS, Ginsberg GG, Hammod R, Katz PO, Insko EK, et al. Congenital esophageal stenosis in adults. *Am J Gastroenterol* 2000;**95**:32-6.
[79] Altorjay A, Kiss J, Voros, MD A, Szirányi E. The role of esophagectomy in the management of esophageal perforations. *Ann Thorac Surg* 1998;**65**:1433-6.
[80] Cheynel N, Arnal E, Peschaud F, Rat P, Bernard A, Favre JP. Perforation et rupture de l'œsophage : prise en charge et pronostic. *Ann Chir* 2003;**128**:163-6.
[81] Le Cam Y, Tuel N, Bellier JD. Rupture spontanée de l'œsophage : il faut y penser devant une douleur thoracique. *Réanim Urg* 1998;**7**:415-7.
[82] Muir AD, White J, McGuigan JA, McManus KG, Graham AN. Treatment and outcomes of oesophageal perforation in a tertiary referral centre. *Eur J Cardiothorac Surg* 2003;**23**:799-804.
[83] Law-Koune JD, Fischler M. Nouvelle observation de perforation de l'œsophage lors d'une échocardiographie transœsophagienne peropératoire. *Ann Fr Anesth Reanim* 2002;**21**:310-4.
[84] Lawrence DR, Moxon RE, Fountain SW, Ohri SK, Townsend ER. Iatrogenic esophageal perforation: a clinical reiew. *Ann Coll Surg Engl* 1998;**80**:115-8.
[85] Ponsot P, Mendez J, Trousset M, Lequerler Y, Julien PE, Palazzo L, et al. Endoscopie œsophagienne *Encycl Méd Chir* (Elsevier SAS, Paris); Gastroentérologie, 9-013-A-10, 1992: 6p.
[86] Manach Y. Les urgences digestives hautes. In: Tran Ba Huy P, Manch Y, editors. *Les urgences en ORL*. Paris: Société française d'oto-rhino-laryngologie et de chirurgie de la face et du cou; 2002. p. 73-89.
[87] Jougon J, Delcambre F, MacBride T, Minniti A, Velly JF. La mortalité des perforations instrumentales de l'œsophage est élevée : expérience de 54 cas traités. *Ann Chir* 2002;**127**: 26-31.
[88] Das A, Sivak Jr. MV, Chak A. Cervical esophageal perforation during EUS: a national survey. *Gastrointest Endosc* 2001;**53**: 599-602.
[89] Jougon J, Gallon P, Dubrez J, Velly JF. Perforation œsophagienne au cours de l'échocardiographie transœsophagienne. *Arch Mal Cœur Vaiss* 2000;**93**:1235-7.
[90] Kallmeyer IJ, Collard CD, Fox JA, Body SC, Shernan SK. The safety of intraoperative transesophageal echocardiography: a case series of 7200 cardiac surgical patients. *Anesth Analg* 2001;**92**:1126-30.
[91] Jougon J, Cantini O, Delcambre F, Minniti A, Velly JF. Esophageal perforation: life threatening complication of endotracheal intubation. *Eur J Cardiothorac Surg* 2001;**20**: 7-11.
[92] Brown JA, Havel P, Ebraheim N, Greenblatt SH, Jackson WT. Cervical stabilisation by plate and bone fusion. *Spine* 1998; **13**:236-40.
[93] Roche M, Gilly F, Carret JP, Guibert B, Braillon G, Dejour H. Les perforations de l'œsophage cervical et de l'hypopharynx compliquant la chirurgie par voie antérieure du rachis cervical. *Ann Chir* 1989;**43**:343-7.
[94] Touré CT, Ka O, Dieng M, Diouf ML, Sakho Y. Perforation de l'œsophage: une complication tardive de l'arthrodèse cervicale. *Ann Chir* 2001;**126**:817-8.
[95] Guerrier B, Makeieff M, Barazer M. Perforations œsophagiennes. *Encycl Méd Chir* (Elsevier SAS, Paris); Gastroentérologie, 9-203-A-10, 1994: 8p.
[96] Cantu P, Bozzani A, Penagnini R. Spontaneous perforation of an oesophageal diverticulum in achalasia. *Dig Liver Dis* 2003; **25**:735-7.
[97] Koulman P, Perez JP, Bonnet PM, Bordier L, Saïssy JM. Pyopneumothorax à *Candida albicans* révélant une perforation spontanée de l'œsophage. *Ann Fr Anesth Reanim* 2003;**22**:470-3.
[98] Hinojar AG, Diaz Diaz MA, Pun YW, Hinojar AA. Management of hypopharyngeal and cervical oesophageal perforations. *Auris Nasus Larynx* 2003;**30**:175-82.
[99] Slim K, Elbaz V, Pezet D, Chipponi J. Traitement non opératoire des perforations de l'œsophage thoracique. *Presse Med* 1996;**25**:154-6.
[100] Gupta NM, Kaman L. Personal management of 57 consecutive patients with esophageal perforation. *Am J Surg* 2004;**187**:58-63.
[101] Platel JP, Thomas P, Giudicelli R, Lecuyer J, Giacoia A, Fuentes P. Perforations et ruptures de l'œsophage : plaidoyer pour un traitement conservateur. *Ann Chir* 1997;**51**:611-6.
[102] Altorjay A, Kiss J, Voros A, Bohak A. Nonoperative management of esophageal perforations: is it justified? *Ann Surg* 1997;**225**:415-21.
[103] White RE, Mungatana C, Topazian M. Expandable stents for iatrogenic perforation of esophagial malignancies. *J Gastrointest Surg* 2003;**7**:715-20.

[104] Leidman B, Johnson E, Lundell L. Treatment of iatrogenic perforation with covered stents in patients with esophageal cancer. *Eur J Surg* 2001;**167**:672-4.
[105] Célérier M, Gayet B. *Les traumatismes de l'œsophage : monographie de l'association française de chirurgie*. Paris: Arnette Balckwell; 1995.
[106] Port JL, Kent MS, Korst RJ, Baccetta M, Altorki NK. Thoracic esophageal perforations: a decade of experience. *Ann Thorac Surg* 2003;**75**:1071-4.
[107] Reddi A, Chetty R. Primary aorto-esophageal fistula due to Takayasu's aortitis. *Cardiovasc Pathol* 2003;**12**:112-4.
[108] Khoury-Helou A, Nonent M, Vandenbrouke F, Topart P, Lozac'h P. Le déficit vasculaire est la cause majeure des fistules en chirurgie œsophagienne. *Ann Chir* 2001;**126**: 857-62.
[109] Riker AI, Vigneswaran WT. Management of tracheobronchial strictures and fistulas: a report and review of literature. *Int Surg* 2002;**87**:114-9.
[110] Reed MF, Mathisen DJ. Tracheoesophageal fistula. *Chest Surg Clin N Am* 2003;**13**:271-89.
[111] Baisi A, Bonavina L, Narne S, Peracchia A. Benign tracheoesophageal fistula: results of surgical therapy. *Dis Esophagus* 1999;**12**:209-11.
[112] Lallemant JG, Lallement B, Girard B, Chapon C, El Sioufi L, Bonin P. Traitement des fistules œsotrachéales acquises *Encycl Méd Chir* (Elsevier SAS, Paris); Techniques chirurgicales - Tête et cou, 46-440, 2002: 9p.
[113] Macchiarini P, Verhoye JP, Chapelier A, Fadel E, Dartevelle P. Évaluation and outcome of different surgical techniques for postintubation tracheoesophageal fistulas. *J Thorac Cardiovasc Surg* 2000;**119**:268-76.
[114] Van den Bongard HJ, Boot H, Baas P, Taal BG. The role of parallel stent insertion in patients with esophagorespiratory fistulas. *Gastrointest Endosc* 2002;**55**:110-5.
[115] Sarper A, Oz N, Cihangir C, Demircan A, Isin E. The efficacy of self-expanding metal stents for palliation of malignant esophageal strictures and fistulas. *Eur J Cardiothorac Surg* 2003;**23**:794-8.
[116] Mangi AA, Gaissert HA, Wright CD, Allan JS, Wain JC, Grillo HC, et al. Benign broncho-esophageal fistula in the adult. *Ann Thorac Surg* 2002;**73**:911-5.
[117] Lopez A, Rodriguez P, Santana N, Freixinet J. Esophagobronchial fistula caused by traction esophageal diverticulum. *Eur J Cardiothorac Surg* 2003;**23**:128-30.
[118] Sakamoto Y, Seki Y, Tanaka N, Nakazawa T, Nobori M. Tracheoesophageal fistula after blunt chest trauma: successful diagnosis by computed tomography. *Thorac Cardiovasc Surg* 2000;**48**:102-3.
[119] Griga T, Duchna HW, Orth M, Nicolas V, Muller KM, Schultze-Werninghaus G, et al. Tuberculous involvement of the oesophagus with oesophagobroncheal fistula. *Dig Liver Dis* 2002;**34**:528-31.
[120] Spinelli P, Lavarini EJ, Meroni E. A new endoprosthesis for the treatment of esophago-bronchial fistulas. *Gastrointest Endosc* 1989;**35**:555-7.
[121] Raijman I, Lynch P. Coated expandable esophageal stents in the treatment of digestive-respiratory fistulas. *Am J Gastroenterol* 1997;**92**:2188-91.
[122] Ramirez FC, Dennert B, Zierer ST, Sanowski RA. Esophageal self-expandable metallic stents--indications, practice, techniques, and complications: results of a national survey. *Gastrointest Endosc* 1997;**45**:360-4.
[123] Shields SJ. Esophageal self-expandable metallic stents. *Gastrointest Endosc* 1997;**45**:439-42.
[124] Semlacher RA, Bharadwaj BB, Nixon JA. Management of a post-traumatic tracheo-esophageal fistula following failed primary repair. *J Cardiovasc Surg (Torino)* 1994;**35**:83-6.
[125] Mathisen DJ, Grillo HC, Wain JC, Hilgenberg AD. Management of acquired non malignant tracheoesophageal fistula. *Ann Thorac Surg* 1991;**52**:759-65.
[126] Pfitzmann R, Kaiser D, Weidemann H, Neuhaus P. Plastic reconstruction of an extended corrosive injury of the posterior tracheal wall with an autologous esophageal patch. *Eur J Cardiothorac Surg* 2003;**24**:463-5.
[127] Bardini R, Radicchi V, Parimbelli P, Tosato SM, Narne S. Repair of a recurrent benign tracheoesophageal fistula with a Gore-Tex® membrane. *Ann Thorac Surg* 2003;**76**:304-6.
[128] Hosal SA, Myers EN. How I do it: closure of tracheoesophageal puncture site. *Head Neck* 2001;**23**: 214-6.

J.-C. Pignat (jean-christian.pignat@chu-lyon.fr).
A. Cosmidis.
O. Merrot.
Service ORL, hôpital de la Croix-Rousse, 103, Grande-Rue de-la-Croix-Rousse, 69317 Lyon cedex 4, France.

Cualquier referencia a este artículo debe incluir la mención del artículo original: Pignat J.-C., Cosmidis A., Merrot O. Pathologie œsophagienne de l'adulte. EMC (Elsevier SAS, Paris), Oto-rhino-laryngologie, 20-820-A-10, 2006.

Disponible en www.emc-consulte.com (sitio en francés)
Título del artículo: **Pathologie œsophagienne de l'adulte**

Algoritmos · Ilustraciones complementarias · Vídeos / Animaciones · Aspectos legales · Información al paciente · Informaciones complementarias · Autoevaluación